



UNIVERSIDADE
ESTADUAL DE LONDRINA

ANDRÉ TOBIAS MARQUES DE MATTOS

**ENDOSCOPIA EM CÃES E GATOS. ESTUDO
RETROSPECTIVO DE 134 CASOS**

Londrina
2018

ANDRÉ TOBIAS MARQUES DE MATTOS

**ENDOSCOPIA EM CÃES E GATOS. ESTUDO
RETROSPECTIVO DE 134 CASOS**

Trabalho apresentado ao Programa de Pós Graduação Mestrado Profissional em Clínicas Veterinárias do Departamento de Clínicas Veterinárias do Centro de Ciências Agrárias da ,Universidade Estadual de Londrina como ,requisito para obtenção do título de Mestre em Clinicas Veterinárias.

Orientadora: Profa. Dra Nilva Maria Freres Mascarenhas

Londrina
2018

Ficha de identificação da obra elaborada pelo autor, através do Programa de Geração Automática do Sistema de Bibliotecas da UEL

Mattos, André Tobias Marques de Mattos.

Endoscopia em cães e gatos. Estudo retrospectivo de 134 casos / André Tobias Marques de Mattos Mattos. - Londrina, 2019.
52 f. : il.

Orientador: Nilva Maria Freres Mascarenhas Mascarenhas .

Coorientador: Fernando De Biasi Biasi.

Coorientador: Lucas Alécio Gomes Gomes.

Dissertação (Mestrado Profissional em Clínicas Veterinárias) - Universidade Estadual de Londrina, Centro de Ciências Agrárias, Programa de Pós-Graduação em Clínicas Veterinárias, 2019.

Inclui bibliografia.

1. Endoscopia veterinária. - Tese. 2. Animais de estimação. - Tese. 3. Cão x Doenças. - Tese. 4. Gato. - Tese. I. Mascarenhas, Nilva Maria Freres Mascarenhas. II. Biasi, Fernando De Biasi. III. Universidade Estadual de Londrina. Centro de Ciências Agrárias. Programa de Pós-Graduação em Clínicas Veterinárias. IV. Título.

ANDRÉ TOBIAS MARQUES DE MATTOS

**ENDOSCOPIA EM CÃES E GATOS. ESTUDO RETROSPECTIVO DE
134 CASOS**

Trabalho apresentado ao Programa de Pós Graduação Mestrado Profissional em Clínicas Veterinárias do Departamento de Clínicas Veterinárias do Centro de Ciências Agrárias da Universidade Estadual de Londrina como requisito para obtenção do título de Mestre em Clínicas Veterinárias.

BANCA EXAMINADORA

Profa. Dra Nilva Maria Freres Mascarenhas
Universidade Estadual de Londrina - UEL

Prof. Dr. Fernando De Biasi
Universidade Estadual de Londrina - UEL

Prof. Dr. Lucas Alécio Gomes
Universidade Estadual de Londrina - UEL

Londrina, 18 de julho de 2019 .

AGRADECIMENTOS

Agradeço inicialmente a Deus, por ter iluminado meu caminho e guiado meus passos nesta trajetória.

Agradeço aos meus pais, responsáveis pela minha educação e formação.

Agradeço a toda minha família, base da minha vida.

Agradeço a minha esposa Mariana Mattos, pelo companheirismo, motivação e auxílio durante a execução deste trabalho.

Agradeço a minha orientadora Profa Dra Nilva Maria Freres Mascarenhas, pelo suporte e orientação durante esta caminhada.

Agradeço ao Prof Dr Pedro Luiz de Camargo, pelo apoio, auxílio e orientação durante a execução deste trabalho.

Agradeço ao Prof Dr Fernando De Biasi e Prof Dr Lucas Alécio Gomes pelo aceite, tempo disponibilizado e sugestões na participação da banca examinadora.

Agradeço a todos os membros da equipe da Clinica Santa Clara, que viabilizaram a execução deste trabalho.

Agradeço a todos meus colegas, que direta e indiretamente participaram e auxiliaram o desenvolvimento deste trabalho.

MATTOS, A.T.M. **Endoscopia em cães e gatos. estudo retrospectivo de 134 casos.** 52 f. Trabalho do Curso de Pós-Graduação (Mestrado Profissional em Clínicas Veterinárias) - Universidade Estadual de Londrina. Londrina, 2018.

RESUMO

Foram apresentados dois trabalhos ao Programa de Pós-Graduação Mestrado Profissional em Clínicas Veterinárias. O primeiro trabalho, intitulado “Endoscopia em cães e gatos. Estudo retrospectivo de 134 casos” visou a análise da casuística dos casos em que foi utilizada a endoscopia como ferramenta no diagnóstico e/ou tratamento de cães e gatos em uma clínica veterinária, com um total de 134 procedimentos realizados. O segundo trabalho, intitulado “Gastrite atrófica em cão da raça shih-tzu - relato de caso” teve por objetivo a descrição de um caso clínico incomum, no qual o diagnóstico definitivo foi obtido por meio da biópsia gástrica realizada via endoscopia e posterior análise histopatológica. Após um período de tratamento, foi realizada nova endoscopia e colhidos fragmentos para nova análise histopatológica, o que permitiu a comparação entre os exames pré e pós tratamento. Ambos os artigos foram estruturados segundo as normas da revista Semina Ciências Agrárias, e o segundo trabalho já foi enviado e está sob análise do corpo técnico.

Palavras-chave: Endoscopia. Animais de companhia. Gastrite atrófica.

MATTOS, A.T.M. **Endoscopia em cães e gatos. estudo retrospectivo de 134 casos.** 52 folhas. Trabalho do Curso de Pós-Graduação (Mestrado Profissional em Clínicas Veterinárias) - Universidade Estadual de Londrina. Londrina, 2018.

ABSTRACT

Two studies were presented to the Postgraduate Program Professional Master of Science in Veterinary Clinics. The first study, entitled "Endoscopy in dogs and cats. A retrospective study of 134 cases" aimed the analysis of the casuistry of cases in which endoscopy was used as a tool in the diagnosis and/or treatment of dogs and cats in veterinary practice, with a total of 134 procedures performed. The second study, entitled "Atrophic gastritis in a shih-tzu dog - case report" aimed to describe a rare case, in which the definitive diagnosis was obtained by gastric biopsy performed using endoscopy and posterior analysis histopathological. After a period of treatment, another endoscopy was performed and fragments were collected for histopathological analysis, which allowed the comparison between the pre and post treatment exams. Both studies were standardized according to the Journal Semina Ciências Agrárias, and the second one has already been sent and is under analysis by the technical staff.

Keywords: Endoscopy. Company animals. Atrophic gastritis.

LISTA DE TABELAS

ENDOSCOPIA EM CÃES E GATOS. ESTUDO RETROSPECTIVO DE 134 CASOS

Tabela 1	Ocorrência (absoluta e relativa) de animais submetidos a procedimento endoscópico com fins terapêuticos distribuídos segundo a faixa etária, na Clínica Santa Clara Londrina – PR, no período de janeiro de 2014 a agosto de 2017	29
Tabela 2	Ocorrência (absoluta e relativa) de cães submetidos a procedimento endoscópico com fins terapêuticos distribuídos segundo o porte/peso, na Clínica Santa Clara Londrina – PR, no período de janeiro de 2014 a agosto de 2017	29
Tabela 3	Ocorrência (absoluta e relativa) de cães submetidos a procedimento endoscópico com fins terapêuticos distribuídos segundo a localização, na Clínica Santa Clara, Londrina – PR, no período de janeiro de 2014 a agosto de 2017	30
Tabela 4	Frequência de ocorrência de diferentes tipos de corpos estranhos em animais de estimação submetidos a procedimento endoscópico com fins terapêutico na Clínica Santa Clara, Londrina – PR, no período janeiro de 2014 a agosto de 2017	31
Tabela 5	Ocorrência (absoluta e relativa) de cães submetidos a procedimento endoscópico com fins diagnósticos distribuídos segundo a faixa etária, na Clínica Santa Clara, Londrina – PR, no período de janeiro de 2014 a agosto de 2017	32
Tabela 6	Ocorrência (absoluta e relativa) de cães submetidos a procedimento endoscópico com fins diagnósticos distribuídos segundo o porte/peso, na Clínica Santa Clara, Londrina – PR, no período de janeiro de 2014 a agosto de 2017	32
Tabela 7	Ocorrência (absoluta e relativa) de cães submetidos a procedimento endoscópico com fins diagnósticos distribuídos segundo o local anatômico avaliado, na Clínica Santa Clara, Londrina – PR, no período de janeiro de 2014 a agosto de 2017	33

Tabela 8	Ocorrência (absoluta e relativa) de cães submetidos a procedimento endoscópico com fins diagnósticos distribuídos segundo o laudo histopatológico e idade, na Clínica Santa Clara, Londrina – PR, no período de janeiro de 2014 a agosto de 2017	33
Tabela 9	Ocorrência (absoluta e relativa) de cães submetidos a procedimento colonoscopia com fins diagnósticos distribuídos segundo o laudo histopatológico e idade, na Clínica Santa Clara, Londrina – PR, no período de janeiro de 2014 a agosto de 2017	34

LISTA DE ILUSTRAÇÕES

ENDOSCOPIA EM CÃES E GATOS. ESTUDO RETROSPECTIVO DE 134 CASOS

- Figura 1** Gastrite atrófica em cão. A) Edema, hiperemia e lesões hemorrágicas em mucosa gástrica, região de corpo gástrico. B) Hiperemia e lesões hemorrágicas em mucosa gástrica, região de piloro. C e D) Epitélio glandular da mucosa gástrica apresentando elevado grau de degeneração, atrofia glandular, fibrose e fusão de vilosidades 45
- Figura 2** Gastrite atrófica em cão após tratamento. A e B) Mucosa gástrica recuperada das lesões e macroscopicamente saudável. C) Regeneração glandular da mucosa gástrica 45

LISTA DE ABREVIATURAS E SIGLAS

ENDOSCOPIA EM CÃES E GATOS. ESTUDO RETROSPECTIVO DE 134 CASOS

CE	Corpo estranho
G1	Grupo 1
G2	Grupo 2
KG	Quilograma
SRD	Sem raça definida

APÊNDICE A - GASTRITE ATRÓFICA EM CÃO DA RAÇA SHIH-TZU - RELATO DE CASO

BID	“ <i>bis en die</i> ” (duas vezes ao dia)
IV	Intravenoso
KG	Quilograma
PG	Prostaglandina
MG	Miligrama
SID	“ <i>semel in die</i> ” (uma vez ao dia)
SPP	Espécie
TID	“ <i>ter in die</i> ” (três vezes ao dia)
VO	Via oral

SUMÁRIO

1	ENDOSCOPIA EM CÃES E GATOS. ESTUDO RETROSPECTIVO DE 134 CASOS	10
1.1	RESUMO	10
1.2	ABSTRACT	11
1.3	INTRODUÇÃO	12
1.4	MATERIAL E MÉTODOS	12
1.5	RESULTADOS	14
1.6	DISCUSSÃO.....	16
1.7	CONCLUSÕES.....	19
	REFERÊNCIAS	24
	TABELAS	29
2	APÊNDICE A -GASTRITE ATRÓFICA EM CÃO DA RAÇA SHIH-TZU – RELATO DE CASO	35
2.1	RESUMO	35
2.2	ABSTRACT	36
2.3	INTRODUÇÃO	37
2.4	RELATO DE CASO	38
2.5	DISCUSSÃO.....	40
2.6	CONCLUSÕES.....	43
	REFERÊNCIAS	43
	FIGURAS	45
3	ANEXO A - NORMAS EDITORIAIS PARA PUBLICAÇÃO NA SEMINA: CIÊNCIAS AGRÁRIAS	46

ENDOSCOPIA EM CÃES E GATOS. ESTUDO RETROSPECTIVO DE 134 CASOS

ENDOSCOPY IN DOGS AND CATS. A RETROSPECTIVE STUDY OF 134 CASES

1.1 RESUMO

Foram realizadas 134 endoscopias na Clínica Santa Clara, localizada na cidade de Londrina - PR, sendo que 74 endoscopias objetivaram a remoção de corpo estranho (Grupo 1 - G1) e 60 tiveram finalidade diagnóstica (Grupo 2 – G2), com avaliação da mucosa do trato gastrointestinal e em alguns casos, colheita de material para avaliação histopatológica. No G1, dos 74 animais, 70 eram da espécie canina, sendo 43 (61%) machos e 27 (39%) fêmeas e, quatro (6%) animais eram da espécie felina, todos fêmeas. Foram 52 (70%) animais com raça definida, sendo observadas 25 raças diferentes. Animais de três a oito anos apresentaram maior incidência (53%), assim como porte miniatura (41%). O método mais utilizado no diagnóstico de corpo estranho (CE) foi o exame radiográfico (49%). Em 38 (51%) animais, o corpo estranho encontrava-se no estômago. A remoção por endoscopia resultou em uma taxa de sucesso de 93%. No G2, dos 60 animais, 44 (73%) eram da espécie canina e 16 (27%) da espécie felina, sendo 37 (62%) fêmeas e 23 (38%) machos. Foram 36 (59%) animais com raça definida, sendo 19 raças diferentes. Animais de três a oito anos e de pequeno porte e grande porte apresentaram maior incidência. Foram realizadas 36 (60%) esofagogastroduodenoscopias, com prevalência de gastrite linfoplasmocítica (39%), observada no exame histopatológico e nove colonoscopias, sendo três, com diagnóstico histopatológico de colite linfoplasmocitária. Conclui-se que a endoscopia é um valioso método utilizado tanto para remoção de corpo estranho quanto para avaliação dos órgãos do trato gastrointestinal, possibilitando colheita de material e objetivando um diagnóstico definitivo.

Palavras-chave: endoscopia, corpo estranho, histopatológico.

ENDOSCOPY IN DOGS AND CATS. A RETROSPECTIVE STUDY OF 134 CASES

1.2 ABSTRACT

Were performed 134 endoscopies at Clínica Santa Clara, located in Londrina - PR, of which 74 endoscopies aimed at the removal of foreign body (G1) and 60 were for the diagnostic purpose (G2), with evaluation of the mucosa of the gastrointestinal tract and collection of material for histopathological evaluation. In the G1 group, 70 dogs (94%), 43 (61%) males and 27 (39%) females. Four (6%) patients were of the feline species, all of them female. There were 52 (70%) animals with defined breed, being observed 25 different breeds. Animals aged three to eight years had a higher incidence (53%), as well as a miniature size (41%). The most common method for the diagnosis of foreign body (FB) was the radiographic method (49%). In 38 (51%) animals, the foreign body was in the stomach. Endoscopic removal resulted in a success rate of 93%. In the G2 group, 60 animals, 44 (73%) of the canine species and 16 (27%) of the feline species, 37 (62%) female and 23 (38%) male. There were 36 (59%) animals with defined breed, being 19 different breeds. Animals of three to eight years old and of great and small size presented higher incidence. Thirty-six (60%) esophagogastroduodenoscopies were performed, with a prevalence of lymphoplasmocytic gastritis (39%), observed in histopathological examination and nine colonoscopy and three, with histopathological diagnosis of lymphoplasmacytic colitis. It is concluded that endoscopy is a valuable method used both for removal of foreign body and for evaluation of organs of the gastrointestinal tract, allowing the collection of material, aiming at a definitive diagnosis.

Keywords: endoscopy, foreign body, histopathological.

1.3 INTRODUÇÃO

O termo endoscopia tem origem grega, junção do prefixo “endo”, que significa dentro/interior e “skopein”, que significa ver ou observar com um propósito (MCCARTHY, 2005). Trata-se de um recurso semiológico minimamente invasivo, que permite a inspeção visual da superfície da mucosa (AZEVEDO, 2006).

A endoscopia em pequenos animais teve início na década de 1970, quando foi reportado o uso do endoscópio para avaliação do trato respiratório inferior de cães e gatos (O'BRIEN, 1970). Por se tratar de um procedimento minimamente invasivo, a taxa de morbidade e mortalidade é muito baixa, o que torna o método eficiente para inspeção de superfícies mucosas e remoção de corpos estranhos. É uma forma segura para obtenção de amostras de tecidos para citologia, histopatologia, microbiologia e parasitologia (MOORE, 2003).

Este trabalho teve por objetivo fazer um levantamento da casuística de procedimentos endoscópicos realizados para fins de diagnóstico e/ou tratamento em cães e gatos atendidos em uma clínica veterinária, descrevendo a resenha dos pacientes atendidos, procedimento realizado e o resultado do mesmo.

1.4 MATERIAL E MÉTODOS

Trata-se de um estudo retrospectivo com análise dos casos clínicos atendidos em uma clínica veterinária ou encaminhados por médicos veterinários de Londrina e outras regiões, submetidos a procedimento endoscópico. Os dados foram obtidos na Clínica Santa Clara, situada à Avenida Maringá, nº 1667, na cidade de Londrina – Paraná. Foram incluídos neste estudo os dados dos pacientes atendidos entre janeiro de 2014 e agosto de 2017.

O equipamento de endoscopia utilizado na clínica foi um conjunto vídeo-endoscópio, com processador Pentax EPK 1000, tubo gastroscópio Pentax EG-2970k e tubo colonoscópio Pentax EC-3870LK, fonte de luz Pentax integrada, bomba de infusão e monitor marca AOC Led de 21 polegadas. Os instrumentais suplementares utilizados nos procedimentos endoscópicos foram: pinças de biópsia lisas e serrilhadas, fórceps dente de rato, agulhado; jacaré com dente de rato de ponta longa e outra de ponta curta, utilizadas para remoção de corpos estranhos, além de laços e alças de polipectomia utilizados tanto para remoção de

corpos estranhos como para ressecção de pólipos ou massas, quando necessário. As imagens foram capturadas por um programa específico e armazenadas na memória do computador integrado.

Todos os pacientes foram submetidos à anestesia geral inalatória com o aparelho Takaoka KT-10 série Nissei, com protocolos anestésicos baseados na condição clínica e/ou necessidade de cada paciente.

Foram levantadas e tabuladas as informações de todos os procedimentos endoscópicos realizados na Clínica Santa Clara, no período do estudo, obtidas no banco de dados da própria clínica. Inicialmente estes casos foram separados em dois grupos, sendo o Grupo 1 (G1) o de pacientes cuja endoscopia tinha finalidade terapêutica, e o Grupo 2 (G2), daqueles para os quais a endoscopia objetivava o diagnóstico.

Nos grupos G1 e G2, foram levantados e tabulados os dados de resenha: espécie, gênero, raça, idade (anos) e porte dos animais. A variável idade foi agrupada por faixas etárias da seguinte forma: até um ano; de um a três anos; de três até oito anos, e com mais de oito anos. O porte/peso dos animais foi classificado de acordo com os padrões raciais, e nos casos dos animais sem raça definida, a classificação foi baseada no peso em quilogramas (Kg), da seguinte forma: miniatura até 6 (seis) Kg, porte pequeno até 15 Kg, porte médio de 15 a 25 Kg, porte grande de 25 a 45 Kg e gigante acima de 45 Kg (Fonte: Portal tudo sobre cães).

Do Grupo 1 (finalidade terapêutica) foram levantados e tabulados também a forma auxiliar de diagnóstico utilizada, a localização do corpo estranho no trato digestório ou respiratório, o tipo do corpo estranho e finalmente, se o procedimento foi exitoso ou não. Os métodos auxiliares no diagnóstico listados foram o exame radiográfico, ultrassonográfico abdominal, visual, quando o tutor viu o animal ingerir o corpo estranho e, combinação destas. Quanto à localização do corpo estranho, os animais foram agrupados de acordo com a região anatômica do trato gastrointestinal, sendo dividido em esôfago, estômago, ambos e a traquéia. Casos nos quais o corpo estranho não foi localizado na endoscopia foram classificados como “não localizado”.

Dos pacientes do grupo G2 (finalidade diagnóstica) foram levantados e tabulados, além dos dados da resenha, o segmento do tubo digestório avaliado: esôfago, estômago, duodeno, cólon e/ou reto e seus resultados histopatológicos, quando esses exames foram realizados.

1.5 RESULTADOS

No período de janeiro de 2014 a agosto de 2017 foram realizados 134 procedimentos endoscópicos na Clínica Santa Clara, sendo que destes 74 tiveram finalidade terapêutica (G1), notadamente a remoção de corpos estranhos. As demais 60 endoscopias do grupo G2 tiveram objetivo diagnóstico, com avaliação da mucosa e/ou colheita de amostras de material para análises complementares.

No G1, com 74 pacientes, 70 eram cães (94%) e quatro eram gatos (6%). Dos 70 cães 43 (61%) eram machos e 27 (39%) eram fêmeas. Os quatro gatos eram fêmeas.

A variável raça no G1 apresentou a seguinte distribuição: 52 (70%) animais eram de raça definida e 22 (30%) animais sem definição racial. Foi observada a ocorrência de 25 raças diferentes, sendo seis (12%) Shit-tzu; cinco (10%) Lhasa-apso; cinco (10%) Yorkshire Terrier; quatro (8%) Pinscher; três (6%) Bulldog Francês; três (6%) Golden Retriever; três (6%) Pitbull; três (6%) Schnauzer; três (6%) Spitz Alemão; dois (4%) Maltês. As raças Blue Heeler, Boxer, Bull Terrier, Bulldog Inglês, Chihuahua, Cocker Spaniel, Dogo Argentino, Fila Brasileiro, Labrador, Pastor Alemão, Poodle, Pug, Scotch Terrier, Sharpei e West Highland White Terrier tiveram apenas um representante cada.

Foram encontrados os seguintes resultados relativos à idade: 39 (53%) animais com três a oito anos; 17 (23%) animais com um a três anos; 14 (19%) animais com mais de oito anos, e 4 (5%) animais com até um ano. Quanto ao porte/peso, foram observados os seguintes resultados: miniatura, 30 (41%) cães; pequeno porte, 18 (24%) cães; grande porte, 11 (16%) cães; médio porte, 10 (13%) cães e; gigante, um cão. Os quatro felinos apresentaram peso entre 3 e 4 Kg. A ocorrência de animais distribuídos segundo a faixa etária está discriminada na Tabela 1 e a ocorrência dos cães distribuídos segundo o porte, na Tabela 2.

O meio de exame diagnóstico da presença de corpo estranho em 36 (49%) animais foi o radiográfico; em 24 (32%) casos foi o ultrassonográfico abdominal. Em oito (11%) casos o proprietário viu o animal ingerindo o corpo estranho. Em três (4%) casos a constatação foi por exame radiográfico associado ao ultrassonográfico abdominal, e visual com confirmação ultrassonográfica em três casos.

Quanto à localização, em 38 (51%) animais o corpo estranho estava alojado no estômago, sendo que 22 (58%) estavam localizados no fundo do estômago; 13 (34%) no canal antral e 3 (8%) no fundo do estômago e canal antral. Em 20 (27%) animais, o corpo estranho

estava alojado no esôfago, 10 (50%) na porção cervical; 7 (35%) próximo ou sobre a base do coração; dois no esôfago pré-cordial e um no esôfago pós-cordial. Em dois animais o corpo estranho encontrava-se no esôfago e estômago. Em um animal, o corpo estranho encontrava-se no estômago e duodeno. Em 10 (14%) animais os corpos estranhos foram reportados pelo proprietário e/ou visualizados em exames de imagem, mas não foram localizados no exame endoscópico. Dos 74 animais, três apresentaram os corpos estranhos alojados no trato respiratório, sendo dois na traquéia e um no brônquio secundário. A ocorrência de animais distribuídos segundo a localização do corpo estranho está discriminada na Tabela 3. Foram encontrados 61 objetos diferentes, que estão listados na Tabela 4, relacionados com a sua localização.

Das 74 endoscopias realizadas para remoção do corpo estranho, 69 (93%) foram bem-sucedidas. Em três casos não foi possível a remoção e os animais foram submetidos à cirurgia para remoção do corpo estranho. Outros dois animais vieram a óbito durante a realização do procedimento.

No grupo G2 (endoscopia com objetivo diagnóstico) foram incluídos 60 animais, 44 (73%) da espécie canina e 16 (27%) da espécie felina. Destes, 37 (62%) animais eram fêmeas e 23 (38%) machos.

Desse grupo G2 foram 36 (59%) animais com raça definida e 24 (41%) sem raça definida. Foram observadas 19 raças diferentes, sendo quatro (11%) Labrador; quatro (11%) Schnauzer; três (8%) Bulldog Francês; três (8%) Chow-Chow; três (8%) Maltês; três (8%) Yorkshire Terrier; dois (6%) Boxer; dois (6%) Golden Retriever; dois (6%) Lhasa-apso. As raças Border Collie, Pastor Alemão, Pinscher, Pitbull, Poodle, Pug, Shih-tzu, Spitz Alemão, Persa e Siamês tiveram apenas um representante cada.

A variável idade teve a seguinte distribuição: 30 (50%) animais com idade de três a oito anos; 22 (37%) com mais de oito anos, e 8 (13%) animais com idade de um a três anos. Não foram observados animais até um ano de idade. Quanto ao porte/peso, foram verificados os seguintes resultados: 14 (32%) cães de grande porte; 14 (32%) cães de pequeno porte; 10 (23%) cães miniatura, e 6 (14%) cães de médio porte. Não foram observados animais de porte gigante. Os felinos apresentaram peso entre três e quatro quilogramas. A ocorrência de animais distribuídos segundo a faixa etária está discriminada na Tabela 5 e a ocorrência dos cães distribuídos segundo o porte, na Tabela 6.

Foram realizados 36 (60%) procedimentos para avaliação do esôfago, estômago e duodeno; 11 (18%) somente para colheita de material do duodeno; nove (15%) para avaliação do cólon e reto; quatro (7%) para avaliação do esôfago e um, para avaliação do esôfago, estômago, duodeno, cólon e reto. Os procedimentos realizados nos animais estão discriminados na Tabela 7.

Dos quatro animais submetidos à esofagoscopia foi diagnosticada dilatação esofágica em dois animais; estenose esofágica em um e no outro, não foi observada qualquer alteração macroscópica.

Dos 36 animais em que o procedimento para avaliação do esôfago, estômago e duodeno foi realizado, obteve-se o resultado da avaliação histopatológica em 22 animais. Em 14 (39%) animais não foi realizada a colheita de material para avaliação histopatológica ou não se obteve acesso ao resultado. O diagnóstico histopatológico está descrito na Tabela 8.

Um animal foi submetido à avaliação do esôfago, estômago, duodeno, cólon e reto com resultado histopatológico de gastrite linfoplasmocitária e colite linfoplasmocitária crônica.

Dos nove animais submetidos à avaliação do cólon e reto, seis exames histopatológicos foram realizados e em três, não se obteve acesso ao laudo ou não foi realizado. A Tabela 9 descreve os laudos histopatológicos correlacionados à idade.

1.6 DISCUSSÃO

Foram realizados na Clínica Santa Clara no período do estudo, 134 procedimentos endoscópicos. Dentre as 134 endoscopias, 74 (55%) foram com finalidade terapêutica, ou seja, para remoção de corpo estranho e 60 (45%) endoscopias com fins de diagnóstico. Portanto, a utilização da endoscopia teve tanto aplicabilidade na clínica para remoção de corpo estranho quanto para diagnóstico, sendo uma ferramenta essencial para recuperação destes animais, uma vez que é pouco invasivo evitando a realização de procedimentos cirúrgicos e contribuindo para rápida recuperação clínica. Além disso, o tempo de anestesia é usualmente menor, diminuindo possíveis riscos quando comparados aos procedimentos cirúrgicos convencionais.

No estudo das 74 endoscopias terapêuticas verificou-se que 70 foram realizadas em cães e apenas quatro em gatos, o que corresponde a 94,5% dos animais da espécie canina, corroborando com STOPIGLIA et al. (1991) que afirmaram que a ingestão de corpos estranhos por felinos ocorre raramente. Este fato certamente decorre da maior seletividade alimentar dos gatos e consequente mastigação. Ainda por isso, RYAN; GREENE (1975) afirmam que a obstrução esofágica é seis vezes mais comum em cães do que em gatos e, segundo estudo de CORRÊA (1997) há uma relação de sete cães para um felino. Gianella et al. (2009) afirmam que obstrução esofágica é comum em cães. Corpos estranhos esofágicos tem incidência alta entre a espécie canina (JUVET et al., 2010), sendo menos observado em gatos (GARCIA et al., 2012).

Animais com raça definida apresentaram maior ocorrência, com 70% dos casos quando comparados aos animais sem raça definida (30%). Não foram encontrados dados na literatura correlacionando raça com ingestão de corpo estranho. Contudo, este dado pode ser justificado pelo maior número de animais com raça definida atendidos no período do estudo, sendo 3830 (61,3%) animais com raça definida e 2425 (38,7%) animais SRD, num total de 6255 animais atendidos.

Segundo SCHUNK (1990); TAMS; SPECTOR (2011), cães jovens apresentam hábitos alimentares mais indiscriminados e por isso a ingestão de corpos estranhos ocorre com maior frequência nessa faixa etária. Corrêa (1997) observou em seu estudo a maior incidência de cães com idade até um ano (75%). No presente trabalho, observou-se maior incidência de animais com idade entre três e oito anos, com 39 animais, correspondendo a 53% dos casos, o que corrobora com o trabalho apresentado por JUVET et al. (2010) que observaram em um estudo de 45 casos, uma média de idade de 5,7 anos.

O exame radiográfico foi o método mais utilizado (36/74) no diagnóstico de corpo estranho. Segundo LIEB; SARTOR (2008), os corpos estranhos esofágicos e gástricos podem ser visibilizados por meio de exame radiográfico lateral de tórax e abdome. GIANELLA et al. (2009) relataram que a imagem radiográfica torácica permitiu 100% do diagnóstico definitivo ou foi altamente sugestiva no casos de corpo estranho esofágico, já nos corpos estranhos gástricos, a taxa de diagnóstico foi de 95,6% com a análise da imagem radiográfica abdominal.

A ultrassonografia abdominal foi utilizada em 24/74 casos, sendo também considerado um método eficaz no diagnóstico de corpo estranho. Souza (2012) observou em seu estudo que o exame ultrassonográfico permitiu o diagnóstico de corpo estranho em sete de nove

casos. Concluiu em seu estudo que, na maioria dos casos, a imagem ultrassonográfica foi capaz de proporcionar o diagnóstico definitivo e precoce de corpo estranho ou obstrução na região gástrica e duodenal. Contudo, dentre os corpos estranhos observados em seu estudo, não suspeitou-se e não foi localizado corpo estranho radiopaco, o que justificaria a utilização da ultrassonografia abdominal na maioria dos casos. Portanto, conclui-se que a escolha do método de imagem auxiliar no diagnóstico, ultrassonográfico ou radiográfico, deve-se basear no tipo de corpo estranho a fim de se obter o diagnóstico preciso.

Em casos de corpo estranho não radiopaco ou pequeno, principalmente os alojados no estômago, o exame radiográfico contrastado pode ser necessário (LIEB; SARTOR, 2008). Neste trabalho, o exame radiográfico contrastado não foi utilizado, sendo substituído pela ultrassonografia abdominal, que foi utilizada como meio diagnóstico em 24 animais. Em oito animais, não foi utilizado nenhum exame para diagnóstico, sendo esse baseado apenas no relato do tutor que afirmou ter visto o animal ingerir o objeto, informando o horário de ingestão e objeto ingerido.

Foi observada maior ocorrência de corpos estranhos alojados no estômago, com 38 (51%) casos. Destes, inúmeros tipos de objetos foram removidos do estômago. Pode-se observar a maior ocorrência de corpos estranhos não ósseos alojados no estômago.

Dos vinte animais que tiveram corpos estranhos alojados no esôfago, dez (50%) encontravam-se no esôfago cervical, sete (35%) na região da base ou sobre o coração; dois (10%) no esôfago pré-cordial e um no esôfago pós-cordial. Estes dados corroboram com LIEB; SARTOR (2008), que observou em seu estudo que os corpos estranhos esofágicos tendem a se alojar nos locais mais estreitos do esôfago, que são a entrada no tórax, sobre a base do coração ou pós cordial. Portanto, pode-se concluir que o diâmetro da luz do esôfago é um fator importante para o alojamento do corpo estranho.

No presente trabalho, o osso bovino apresentou incidência de 15%, osso suíno 10% e osso de frango 6%, assim, corpos estranhos ósseos perfizeram 31% da casuística. Segundo CORREA (1997) ossos são os corpos estranhos mais comumente observados em pequenos animais, o que se deve aos hábitos alimentares dos seus tutores, que fornecem osso aos cães, não levando em consideração que estão adaptados a alimentos industriais de fácil deglutição. Na maioria dos casos, tanto em cães quanto em gatos, observam-se objetos pontiagudos implicados como a causa da obstrução, como ossos e anzóis (NELSON; COUTO, 2010)

Foram observados três animais com corpos estranhos em trato respiratório, sendo dois em traquéia e um em brônquio secundário, todos em cães, o que revela uma baixa incidência

de corpos estranhos em vias respiratórias. Segundo ZAMBELLI (2006), corpos estranhos traqueobrônquicos são incomuns em cães e raros em gatos.

Gianella et al. (2009) relataram uma taxa de sucesso em 92/102 casos de remoção de corpo estranho esofágico, sendo que destes, em apenas 14%, o corpo estranho foi deslocado para o estômago para posterior remoção por gastrotomia. Já segundo LIEB; SARTOR (2008), em apenas 26% foi passível de remoção oral. Spielman et al. (1992) apresentaram uma taxa de sucesso próximo a 85% com taxa de recuperação acima de 92%. Deroy (2015) relatou uma taxa de sucesso de 77%. No presente estudo, foi observado que das 74 endoscopias realizadas para remoção de corpos estranhos 69 (93%) foram bem sucedidas, e em apenas três (7%) procedimentos, não foi possível a remoção por esse método e, os animais foram submetidos à cirurgia para remoção do corpo estranho. Essa taxa de sucesso observada pode ser considerada bastante satisfatória, visto que foi maior do que todas relatadas anteriormente.

Segundo CORREA (1997), a endoscopia é um método seguro e prático de remoção de corpo estranho esofágico, além de permitir a avaliação da mucosa esofágica e a natureza do corpo estranho. Essa afirmação foi corroborada pela observação de que apenas dois animais vieram a óbito devido a complicações durante a realização do procedimento.

Nos três casos em que a remoção endoscópica não obteve êxito, foi realizada a remoção cirúrgica por esofagotomia através do tórax em dois animais, sendo removido uma agulha em um gato e um osso bovino em um cão da raça Yorkshire Terrier; e gastrotomia em um animal da raça Fila Brasileiro, do qual foi removido um pano de aproximadamente 30 centímetros de comprimento que estendia desde canal antral até a porção proximal do duodeno. Segundo FINGEROTH (1993), em gatos domiciliados, é mais comum a observação de ingestão de anzóis ou agulhas. Deroy (2015) relatou a necessidade de intervenção cirúrgica (esofagotomia) em 38% dos casos, já Juvet et al. (2010) relataram necessidade de cirurgia em 25% dos pacientes e Lieb; Sartor (2008) em 15%. O presente trabalho mostrou a necessidade de intervenção cirúrgica em 7% dos casos, valor este inferior aos trabalhos acima citados.

Neste estudo, dois animais vieram a óbito devido a complicações durante a realização do procedimento, correspondendo a 3% dos casos. Nestes, observou-se pneumotórax secundário à perfuração esofágica. Ambos os animais apresentavam ossos bovinos alojados no esôfago torácico com mais de cinco dias de permanência, o que pode ter ocasionado maior fragilidade e/ou lesionado o esôfago na região de contato. Este trabalho corrobora com GIANELLA et al. (2009), que relataram que, em um levantamento de 102 casos com corpo estranho esofágico e gástrico, no qual foi realizado remoção por endoscopia, apenas quatro

animais vieram a óbito devido à complicações do procedimento, sendo a perfuração esofágica seguida de pneumotórax, a causa mais frequente. Botha et al. (2017) relataram um caso de pericardite séptica e pneumopericárdio associada a corpo estranho esofágico em cão. No presente estudo, a perfuração esofágica foi a complicação observada, porém outras complicações, como a pericardite e pneumopericárdio podem ocorrer.

Burton (2017) observou em seu estudo o aumento do risco de óbito de cães tratados cirurgicamente após tentativa fracassada de remoção endoscópica de corpo estranho esofágico. Este trabalho difere do observado no estudo, em que houve recuperação plena de todos os animais submetidos à remoção cirúrgica do corpo estranho.

Kachwaha et al (2017) relataram o caso de um cão com uma bola de borracha alojada no esôfago pós-cordial há quatro dias, no qual não obteve sucesso na remoção oral, sendo então realizado gastrotomia para remoção por meio de tração do corpo estranho para o estômago e posterior remoção. Esta abordagem cirúrgica não foi necessária nos casos do presente trabalho, pois os corpos estranhos esofágicos em que a endoscopia não obteve sucesso, estavam alojados no esôfago pré-cordial e cordial, o que impossibilitaria o acesso ao corpo estranho pelo estômago, porém trata-se de uma abordagem interessante.

Nos três casos com resolução cirúrgica, houve recuperação plena dos pacientes, pois a intervenção cirúrgica foi indicada no momento em que foi observado que a remoção endoscópica poderia ocasionar dano iatrogênico ao animal. Deroy (2015) concluiu em seu estudo que nos casos em que a remoção endoscópica não obteve sucesso ou poderia ocasionar um dano iatrogênico à mucosa esofágica, a esofagotomia é um método valioso, com taxa de complicação baixa, semelhante à da remoção via endoscópica. Sá (2017) concluiu que a abordagem cirúrgica para remoção do corpo estranho esofágico no paciente canino relatado em seu trabalho, permitiu uma abordagem terapêutica e diagnóstica do caso, proporcionando completa remoção do corpo estranho esofágico e resolução da perfuração esofágica secundária.

Nos pacientes em que a remoção do corpo estranho foi realizada por endoscopia, não houve necessidade de internamento após o procedimento, já nos animais em que a cirurgia foi realizada, estes foram mantidos internados com cuidados de enfermagem por aproximadamente 96 horas, o que gerou custos extras. Portanto, a endoscopia propicia rápida recuperação aos pacientes e também menor custo de tratamento.

Das endoscopias do grupo G2, no qual a endoscopia foi realizada com fins de diagnóstico, 60 animais foram observados, sendo 45 (73%) animais da espécie canina e 16 (27%) animais da espécie felina. Este fato pode ser explicado pela maior número de cães atendidos na clínica durante este período, sendo 5325 cães (85%) e 930 felinos (15%). Não foi observado correlação entre a indicação para endoscopia diagnóstica e espécie.

Da mesma forma que observado no grupo G1, animais com raça definida apresentam maior incidência. Não foram encontrados dados na literatura que correlacionem raça com indicação para endoscopia diagnóstica.

Diferentemente do observado no grupo G1 relativo à idade, no grupo G2 foi observada maior incidência de animais de três a oito anos, representando 50% dos casos, seguido por animais com idade superior a oito anos, com 37% dos casos. Correlacionando a idade com as alterações histopatológicas mais observadas, pode-se concluir que a maior incidência de pacientes com idade média e avançada deve-se a maior predominância de animais com sinais de doença inflamatória intestinal, como a gastrite, duodenite e colite linfoplasmocitária, observada em 22 (75%) exames histopatológicos dos 29 animais submetidos ao exame.

Nos quatro animais submetidos à esofagoscopia, foi observada dilatação esofágica em dois animais, estenose esofágica em um animal e, não foi observada alteração macroscópica em um animal. Segundo O'BRIEN (1970), as alterações esofágicas mais frequentes em cães é corpo estranho esofágico, sendo o osso o mais observado. Já segundo estudo de GONZÁLES (1992), após análise de 847 imagens radiográficas de cães, a afecção mais observada foi dilatação esofágica. Thrall (2013) afirma que estenose esofágica é incomun, porém bem documentada em cães.

Segundo SPILLMANN (2007), a endoscopia do esôfago tornou-se um método muito útil no diagnóstico e no tratamento da doença esofágica. É frequentemente realizada após a avaliação radiográfica simples e em vários casos, pode substituir o exame radiográfico contrastado. Em contrapartida, WILLARD (2006) descreve que a endoscopia não é tão útil quanto aos exames radiográficos contrastados para o diagnóstico de doenças esofágicas.

A endoscopia é um exame eficaz no diagnóstico da estenose esofágica, pois permite avaliação da mucosa e do diâmetro do lúmen, porém o exame confirmativo é o exame radiográfico contrastado, pois é possível saber a extensão e quantidade de estenoses, visto que algumas vezes não é possível progredir com o endoscópio pela estenose (SILVA et al. 2010). Yoon et al (2017) relataram um caso de estenose esofágica ocasionando obstrução por corpo

estranho (grão de feijão). No presente estudo, apenas um caso de estenose esofágica foi observado. Nesse caso, o animal veio encaminhado de veterinário apenas para esofagoscopia, e portando, não foi possível identificar a causa e a evolução do paciente.

Nos 36 (60%) animais em que o procedimento para avaliação do esôfago, estômago e duodeno foi realizado, em 14 (42%) o exame histopatológico não foi realizado, pois nesse casos, as amostras teciduais colhidas durante o exame foram disponibilizadas para o tutor do animal para que retornasse ao veterinário responsável pelo caso. Foram obtidos 21 (58%) exames histopatológicos. Segundo WASHABAU et al. (2010) a colheita de amostras teciduais de lesões gastrointestinais é essencial para o diagnóstico da maioria das afecções.

Nos 21 (58%) animais em que a colheita de material por biópsia foi realizada, as amostras foram colhidas de várias regiões do estômago, independentemente da presença de lesões macroscópicas. Em alguns casos, amostras múltiplas do duodeno também foram colhidas. De cada região, pelo menos cinco amostras foram colhidas. Este fato permitiu uma avaliação histopatológica adequada. Segundo WASHABAU et al. (2010), a qualidade das amostras teciduais colhidas por endoscopia são classificadas em: inadequada, marginal e adequada. Menos amostras teciduais são necessárias para um diagnóstico quando estas são de qualidade adequada.

Os resultados histopatológicos obtidos neste estudo foram condizentes com as suspeitas clínicas, porém não há como demonstrar a precisão do diagnóstico histopatológico obtido pela biópsia via endoscopia. Foram encontrados dados da literatura em que se observou que a biópsia endoscópica resultou em um diagnóstico preciso em 59% dos casos (MAROLF, 2015). Esta limitação é devido às amostras colhidas serem superficiais, abrangendo apenas a mucosa do órgão. Portanto, se as lesões forem identificadas com o exame ultrassonográfico abdominal, a avaliação da espessura da mucosa gástrica alterada pode trazer informações importantes antes da endoscopia e biópsia (BECK et al. 2001).

Foram observados 13 animais com gastrite linfoplasmocitária, correspondendo a 62% dos resultados histopatológicos. Cascon (2011) estudou 20 cães com doença inflamatória intestinal em que realizou avaliação histopatológica da mucosa gástrica. Destes, 18 cães apresentaram infiltrado linfoplasmocitário e sugere que o infiltrado inflamatório interfere na motilidade gastroduodenal. Portanto, a gastrite linfoplasmocitária é um processo inflamatório bastante comum, podendo ou não ser o agente etiológico primário.

Foram observados quatro (18%) animais com neoplasia gástrica, sendo dois com adenocarcinoma, um animal com carcinoma gástrico bem diferenciado e outro animal com carcinoma gástrico tubular, todos com idade superior a oito anos. Segundo GUALTIERI et al. (1999), a neoplasia gástrica mais comum em cães é o carcinoma, já em gatos, o linfoma é o mais comum. Contudo, representam apenas 1% das neoplasias em cães e gatos (WITHROW; VAIL, 2007). A idade média varia de oito a dez anos (CARRASCO, 2011). Portanto, deve se considerar a endoscopia como um ferramenta importante no diagnóstico de neoplasias gástricas, principalmente em animais com idade superior a oito anos.

Nos dois animais com adenocarcinoma, as alterações macroscópicas observadas durante o exame foram na curvatura menor em direção ao canal antral. Segundo ZORAN (2001), a localização da neoplasia gástrica é mais bem identificada com o endoscópio devido à delimitação da região afetada e capacidade de avaliar toda a superfície da mucosa, sendo comum um maior número de diagnósticos corretos de neoplasia gástrica. Tam; Rawlings (2011) afirmam que o adenocarcinoma ou carcinoma têm predileção pelo piloro e curvatura menor. Marolf (2015) observou em seu trabalho que 45% do total das neoplasias gástricas e 60% dos adenocarcinomas e carcinomas estavam localizados no piloro e antro pilórico e que a presença de ulcerações observadas na endoscopia não apresentaram correlação com o carcinoma, mas que a ulceração foi observada em 67% dos pacientes com carcinoma.

Em apenas um animal foi obtido o diagnóstico histopatológico de gastrite atrófica. A gastrite atrófica é caracterizada pela destruição das células parietais da mucosa e sua substituição por fibrose (LECOINDRE; CHEVALLIER, 2000). Trata-se de uma doença pouco diagnosticada em animais, não havendo muitos relatos descritos (SHAW; IHLEN; 1999).

No presente estudo, a linfagectasia intestinal foi observada em três animais da raça Yorkshire Terrier. Segundo COUTO (2010), linfagectasia intestinal é uma doença rara. O diagnóstico definitivo é obtido por meio de análise histopatológica de amostras de tecido intestinal obtidas por endoscopia ou cirurgicamente. A endoscopia é considerada uma técnica moderadamente sensível para o diagnóstico. Segundo BARKER (1993) as raças mais predispostas incluem o Basenji, Norwegian Lundehund, Yorkshire Terrier, Norwegian Spitz e Wheaten Terrier.

Das avaliações histopatológicas obtidas por amostras do colón, o diagnóstico mais freqüente foi de colite linfoplasmocitária (33%) em animais com idade superior a oito anos, o que confirma a grande incidência da doença inflamatória intestinal em cães, podendo ou não

estar associadas a outras doenças intestinais. Segundo FOGLE; BISSETT (2007), não existem predisposições etárias e sexuais claramente descritas em cães.

1.7 CONCLUSÕES

A endoscopia tem grande aplicabilidade na rotina clínica, tanto como método terapêutico, em remoção de corpos estranhos, quanto como método para o diagnóstico de doenças do trato digestório, por meio de avaliação direta do lúmen do órgão e da colheita de amostras para avaliação histopatológica.

Apesar da grande utilidade, a endoscopia é mais utilizada e difundida nos grandes centros. Ressalta-se neste estudo, a necessidade da difusão de suas vantagens e benefícios visando a melhor recuperação dos pacientes ou mesmo para estabelecimento de um diagnóstico preciso.

REFERÊNCIAS

AZEVEDO, M.P. Sedação e anestesia em endoscopia digestiva. In: CAVALCANTI, I. L.; CANTINHO, F.A.F.; ASSAD, A. **Medicina perioperatória**. Rio de Janeiro: Saerj, 2006. cap.81, p.709-724.

BARKER, I.K.; VAN DREUMEL, A.A.; PALMER, N. The alimentary system. In: JUBB, K.V.F.; KENNEDY, P.C.; PALMER, N. **Pathology of domestic animals**. 4.ed. San Diego : Academic, 1993. V.2. Cap.1, p.1-318.

BECK, C.; O'NEIL, T.; HOLLOWAY, S. S.The use of ultrasound in the investigation of gastric carcinoma in a dog. **Australian Veterinary Journal**, v.9, p.332-334, 2001.

BOTHA, W.J., MUKORERA, V.;KIRBERGER, R.M. Septic pericarditis and pneumopericardium in a dog with an oesophageal foreign body. **Journal of the South African Veterinary Association**. 88(0), a1496. 2017. <https://doi.org/10.4102/jsava.v88i0.1496>.

BURTON A.G.; TALBOT, C.T.; KET, M.S. Risk Factors for Death in Dogs Treated for Esophageal Foreign Body Obstruction: A Retrospective Cohort Study of 222 Cases (1998–2017). **J Vet Intern Med.** 2017; 31:1686–1690

CASCON, C. M. **Avaliação clínica, endoscópica e histopatológica de cães com Doença Inflamatória Intestinal.** 2011. Dissertação (Mestrado em Clínica e Reprodução Animal) - Universidade Federal Fluminense. Niterói, Rio de Janeiro. Disponível em: <<http://www.uff.br/clinicaveterinaria/teses/M213.pdf>>. Acesso em: 15 dez. 2017.

CARRASCO, V.; CANFRAN, S.; RODRIGUEZ-FRANCO, F.; BENITO, A.; SAINZ, A.; RODRIGUEZ-BERTOS, A. **Canine gastric carcinoma: immunohistochemical expression of cell cycle proteins (p53, p21, and p16) and heat shock proteins (Hsp27 and Hsp70).** *Veterinary Pathology* 2011; 48: 322–329.

CORRÊA, V.P. **Diagnóstico e possibilidade de remoção, por via endoscópica, de corpos estranhos esofágicos em pequenos animais.** 1997. Dissertação (Mestrado em Cirurgia)-Curso de Pós-graduação em Cirurgia. Universidade de São Paulo, São Paulo, 1997.

NELSON, R. W.; COUTO, C. G. **Medicina interna de pequenos animais.** Rio de Janeiro: Elsevier, 2010.

DEROY, C.; CORCUFF, J.B.; BILLEN, F.; HAMAIDE, A. Removal esophageal foreign bodies: comparison between esophagoscopy and esophagotomy in 39 dogs. **Journal of Small Animal Practice**, v. 56, p.613-617, 2015.

FINGEROTH, J. M. Surgical diseases of the esophagus. In: SLATTER, D. **Text book of small animal surgery.** Philadelphia: Saunders, 1993. cap.42, p.534-561.

FOGLE, J.E; BISSET, S.A. Mucosal immunity and chronic idiopathic enteropathies in dogs. **Compendium on Continuing Education for the practicing veterinarian**, v.29, n. 5, p. 290-302, May, 2007.

GARCIA, E. F. V. et al. Obstrução esofágica por corpo estranho em um gato. **Acta Scientiae Veterinariae**, v. 40, supl. 1, p. 1-60, 2012.

GIANELLA, P.; PFAMMATTER, N. S.; BURGNER, I. A. Esophageal and gastric endoscopic foreign body removal: complications and follow-up of 102 dogs. **Journal of Small Animal Practice**, v. 50, p. 649-654, 2009.

GONZALES, J. R. M. **Estudo radiográfico de afecções esofágicas em cães.** 1992. Dissertação (Mestrado) – Faculdade de Medicina Veterinária e Zootecnia, Universidade de São Paulo, São Paulo, 1992.

GUALTIERI, M.; MONZEGLIO, M. G.; SCANZIANI, E. Gastric neoplasia. **The Veterinary Clinics of North America: Small Animal Practice**, v.29, p.415-440, 1999.

JUVET, F.; PINILA, M.; SHIEL, E. R. Esophageal foreign bodies in dogs: factor affecting success of endoscopy retrieval. **Irish Veterinary Journal**, v. 63, p.34-43, 2010.

KACHWAHA, K.; QUERESHI, S.M.; GAHLOT, T.K. Diagnosis of Surgical Management of Esophageal Foreign Body in a dog. *Intas Polivet* (2017) Vol. 18 (I): 124-125

LECOINDRE, P.; CHEVALLIER, M. Gastrites chroniques. In: LAFORGE, H.; GROULADE, P. **Encyclopédie vétérinaire**. Paris: Encyclopédie Medico Chirurgicale, 2000. v.3, p.1-6.

LIEB, M.S.; SARTOR, L. L. Esophageal foreign body obstruction caused by a dental chew treat in 31 dogs. **Journal of the American Veterinary Medical Association**, v. 232, p.1021-1025, 2008.

MAROLF, A. J.; BACHAND, A. M.; SHARBER, J.; TWEDT, D. C. Comparison of endoscopy and sonography findings in dog and cats with histologically confirmed gastric neoplasia. **Journal of Small Animal Practice**, v.56, p.339-344, 2015.

MCCARTHY, T. C. **Veterinary Endoscopy: Small Animal Practitioner**. 1.ed. St. Louis: Elsevier Saunders, 2005.

MOORE, E. Current concepts in treatment of canine chronic hepatitis. **Clinical techniques in small animal practice**, v.18, n. 4, p. 239-244, 2003.

NELSON, R. W.; COUTO, C. G. **Distúrbios do trato intestinal**. In: ____ . Medicina Interna de pequenos animais. 4 ed. Rio de Janeiro. Elsevier, 2010. cap.33, p.460-461.

O'BRIEN, J. A. Bronchoscopy in the dog and cat. **Journal of the American Veterinary Medical Association**, v. 156, n. 2, p. 213-217, 1970.

RYAN, N. W.; GREENE, R. W. The conservative management of the esophageal foreign bodies and their complications: a review of 66 cases in dogs and cats. **Journal of the American Animal Hospital Association**, v.11, p. 243-9, 1975.

SÁ, T. C.; FERNANDES, E. P. A.; BORGES, J. L.; LANDI, U. N.; TRINDADE, A. B.; SINHORIN, A. L.; OTUTUMI, L. K. Corpo estranho esofágico em paciente canino – relato de caso. *Arq. Ciênc. Vet. Zool. UNIPAR, Umuarama*, v. 20, n. 3, p. 179-182, jul./set. 2017.

SCHUNK, C. M. Esophagus: Removal of esophageal foreign bodies. *In: BOJRAB, M.J. Current techniques in small animal surgery*. Philadelphia: Lea & Febiger, 1990. cap.13, p.201-205.

SHAW, D.; IHLE, S. Doenças gastrointestinais. *In: ____.* **Medicina interna de pequenos animais**. Porto Alegre: Artmed, 1999. Cap.41, p.288.

SILVA, E. C. S.; PINA, F. L. S.; TEIXEIRA, M. W. Diagnóstico e tratamento de estenose esofágica pela via endoscópica em cão: relato de caso. **Ciência Animal Brasileira**, v.11, n. 2, p. 465-470, 2010.

SOUZA, A. C.; FROES, T. R.; GARCIA, D. A. A.; OLIVEIRA, D. C. Ultrassonografia na avaliação gástrica e duodenal na busca de corpos estranhos. **Arquivo Brasileiro de Veterinária e Zootecnia**, v. 19, 2012.

SPIELMAN, B. L.; SHAKER, E. H.; GARVEY, M. S. Esophageal foreign body in dogs: a retrospectiv estudy of 23 cases. **Journal of the America Association**, v.287, p.570-573, 1992.

SPELLMANN, T. **Esophageal Diseases: Diagnostic and Therapeutic Approach**. Proceedings of the WSAVA Congress. Sidney, Australia, 2007

STOPIGLIA, A. J.; CAMARGO, R. S.; FABRI, C.; FERREIRA, E.A.B.; ALVARENGA, J.; BARROS, P.S.M. O emprego da endoscopia na avaliação pós-operatória de cães submetidos esofagectomia cervical parcial. **Brazilian Journal of Veterinary Research and Animal Science**, v.28, n.1, p. 59-65, 1991.

TAM, T. R.; RAWLING, S. Gastroscopy. *In: ____.* **Small Animal Endoscopy**. St Louis: Elsevier, 2011. cap. 5.

TAMS, T. R.; SPECTOR, D. J. Endoscopic removal of gastrointestinal foreign bodies. In: TAMS, T. R. RAWLINGS, C. A. **Small animal endoscopy**. 3. ed. St. Louis: Elsevier Mosby, 2011.

THRALL DE. **Textbook of Veterinary Diagnostic Radiology**. 6th ed. Amsterdam, the Netherlands: Elsevier Health Sciences, 2013:550–563.

WASHABAU, R.J.; DAY, M.J.; WILLARD, M.D.; HALL, E.J.; JERGENS, A. E.; MANSELL, J.; MINAMI, T.; BILZER, T.W. Endoscopy, biopsy and histopathology guidelines for evaluation of gastrointestinal inflammation in companion animals. **Journal of Veterinary Internal Medicine**, v.24, n.1, p.10-26, 2010.

WILLARD, M. D. Distúrbios do estômago. In: NELSON, R. W.; COUTO, C. G. (ed). **Medicina Interna de Pequenos Animais**. 3. ed. Rio de Janeiro: Elsevier, 2006. Cap. 32, p. 405-416.

WITHROW, S. J.; VAIL, D. M. **Withrow and MacEwem's Small Animal Clinical Oncology**. StLouis: Saunders, 2007.

YOON, H.; Lee, Y.; Eom, K.; Kim, J. Fluoroscopic and endoscopic diagnosis of a lower esophageal ring causing foreign body impaction in a dog. **Can Vet J** 2017;58:699–702.

ZAMBELLI, A. B. Pneumomediastinum, pneumothorax and pneumoretroperitoneum following endoscopic retrieval of a tracheal foreign body from a cat. **Journal of the South African Veterinary Association**, v. 77, p. 45-50, 2006.

ZORAN, D.L. Gastroduodenoscopy in the dog and cat. **The Veterinary Clinics of North America: Small Animal Practice**, v.31, n.3, p.631-56, 2001.

TABELAS

Tabela 1. Ocorrência (absoluta e relativa) de animais submetidos a procedimento endoscópico com fins terapêuticos distribuídos por ordem de faixa etária, na Clínica Santa Clara Londrina – PR, no período de janeiro de 2014 a agosto de 2017

Faixa etária (anos)	Nº de animais (absoluto e relativo)
Até 1	4 (5%)
1 a 3	17 (23%)
3 a 8	39 (53%)
Acima de 8	14 (19%)
Total	74

Tabela 2. Ocorrência (absoluta e relativa) de cães submetidos a procedimento endoscópico com fins terapêuticos distribuídos por ordem de porte/peso, na Clínica Santa Clara Londrina – PR, no período de janeiro de 2014 a agosto de 2017

Porte/peso animal	Nº de cães (absoluto e relativo)
Mini (até 6 kg)	30 (41%)
Pequeno porte (6 a 15kg)	18 (24%)
Médio porte (15 a 25kg)	10 (13%)
Grande porte (25 a 45kg)	11 (16%)
Gigante (acima 45kg)	1
Total	70

Tabela 3. Ocorrência (absoluta e relativa) de animais submetidos a procedimento endoscópico com fins terapêuticos distribuídos segundo a localização do corpo estranho, na Clínica Santa Clara, Londrina – PR, no período de janeiro de 2014 a agosto de 2017

Localização anatômica do CE	Nº de pacientes (absoluto e relativo)
Estômago	38 (51%)
Esôfago	20 (27%)
Não localizado	10 (14%)
Trato respiratório	3 (4%)
Esôfago e estômago	2 (3%)
Estômago e duodeno	1
Total	74

Tabela 4. Frequência de ocorrência de diferentes tipos de corpos estranhos encontrados em animais de estimação submetidos a procedimento endoscópico com fins terapêutico na Clínica Santa Clara, Londrina – PR, no período janeiro de 2014 a agosto de 2017

Tipos de CE	Nº de ocorrências (absoluto e relativo)	Localização do CE		
		Esôfago	Estômago	Trato respiratório
Osso de bovino	9 (15%)	7	1	1
Meia	8 (13%)	0	8	0
Osso de suíno	6 (10%)	5	1	0
Agulha de costura	5 (9%)	2	3	0
Plástico	5 (9%)	1	4	0
Osso de frango	4 (7%)	3	1	0
Palito de couro	3 (5%)	1	2	0
Tricobezoar	3 (5%)	0	3	0
Bolinha de borracha	2 (3%)	0	2	0
Brinquedo	2 (3%)	0	2	0
Miçanga	2 (3%)	0	0	2
Pano/tecido	2 (3%)	0	2	0
Bico de chupeta	1	0	1	0
Sacola plástica	1	0	1	0
Pele de frango	1	1	0	0
Esponja para louça	1	0	1	0
Osso de cordeiro	1	0	1	0
Pedaços de chinelo	1	0	1	0
Graveto	1	0	1	0
Pedra	1	0	1	0
Sonda de Foley®	1	0	1	0
Tampinha de garrafa	1	0	1	0
Total	61	20	38	3

Tabela 5. Ocorrência (absoluta e relativa) de animais submetidos a procedimento endoscópico com fins diagnósticos distribuídos por ordem de faixa etária, na Clínica Santa Clara, Londrina – PR, no período de janeiro de 2014 a agosto de 2017

Faixa etária (anos)	Nº de animais (absoluto e relativo)
Até 1	0
1 a 3	8 (13%)
3 a 8	30 (50%)
Acima de 8	22 (37%)
Total	60

Tabela 6. Ocorrência (absoluta e relativa) de cães submetidos a procedimento endoscópico com fins diagnósticos distribuídos por ordem de porte/peso, na Clínica Santa Clara, Londrina – PR, no período de janeiro de 2014 a agosto de 2017

Porte/peso animal	Nº de cães (absoluto e relativo)
Mini	10 (23%)
Pequeno porte	14 (32%)
Médio porte	6 (14%)
Grande porte	14 (32%)
Gigante	0
Total	44

Tabela 7. Ocorrência (absoluta e relativa) de animais submetidos a procedimento endoscópico com fins diagnósticos distribuídos segundo o local anatômico avaliado, na Clínica Santa Clara, Londrina – PR, no período de janeiro de 2014 a agosto de 2017

Local anatômico avaliado	Nº de pacientes (absoluto e relativo)
Esôfago, estômago e duodeno	36 (60%)
Duodeno	11 (18%)
Cólon e reto	9 (15%)
Esôfago	4 (7%)
Esôfago, estômago, duodeno, cólon e reto	1
Total	61

Tabela 8. Ocorrência (absoluta e relativa) de animais submetidos a procedimento endoscópico com fins diagnósticos distribuídos segundo o laudo histopatológico e idade, na Clínica Santa Clara, Londrina – PR, no período de janeiro de 2014 a agosto de 2017

Laudo histopatológico	Nº de animais (absoluto e relativo)	Idade (anos)			
		Até 1 ano	1 a 3	3 a 8	Acima de 8
Gastrite linfoplasmocitária	14 (39%)	0	3	5	6
Sem laudo histopatológico	14 (39%)	0	4	5	5
Duodenite linfoplasmocitária crônica	3 (8%)	0	1	0	2
Linfagectasia intestinal	3 (8%)	0	0	3	0
Displasia gástrica	3 (8%)	0	0	0	3
Adenocarcinoma gástrico	2 (6%)	0	0	0	2
Carcinoma gástrico bem diferenciado	1	0	0	0	1
Carcinoma gástrico tubular	1	0	0	0	1
Esofagite	1	0	0	1	0
Esofagite supurativa	1	0	0	0	1
Gastrite atrófica	1	0	0	1	0
Total	24	0	8	15	21

Tabela 9. Ocorrência (absoluta e relativa) de animais submetidos a procedimento colonoscopia com fins diagnósticos distribuídos segundo o laudo histopatológico e idade, na Clínica Santa Clara, Londrina – PR, no período de janeiro de 2014 a agosto de 2017

Laudo histopatológico	Nº de animais (absoluto e relativo)	Idade (anos)			
		Até 1 ano	1 a 3	3 a 8	Acima de 8
Colite linfoplasmocitária	3(33%)	0	0	1	2
Sem laudo histopatológico	3 (33%)	0	0	1	2
Adenoma intestinal	1	0	0	0	1
Atrofia de vilosidades	1	0	0	1	0
Carcinoma intestinal	1	0	0	0	1
Colite ulcerativa crônica ativa	1	0	1	0	0
Displasia intestinal	1	0	0	0	1
Linfoma	1	0	0	0	1
Pólipo retal hiperplásico	1	0	0	0	1
Total	13	0	1	3	9

APÊNDICE A

GASTRITE ATRÓFICA EM CÃO DA RAÇA SHIH-TZU - RELATO DE CASO

ATROPHIC GASTRITIS IN A SHIH-TZU DOG - CASE REPORT

2.1 RESUMO

Relata-se o caso de uma cadela da raça Shih-tzu com vômito crônico e hematêmese não responsivos ao tratamento sintomático. Devido aos sinais clínicos inespecíficos, a paciente foi submetida à endoscopia e biópsia da mucosa gástrica. A análise histopatológica revelou gastrite atrófica, doença raramente reportada em cães e caracterizada pela destruição das células parietais da mucosa e sua substituição por fibrose. Esta análise possibilitou o tratamento adequado, embasado na administração de corticosteróides, pelos efeitos antiinflamatórios e pela atuação na regeneração das células parietais, associada à dieta branda, hipoalergênica, formulada com baixos teores de gordura, pobre em fibras digeríveis e altos teores de carboidratos complexos, que resultou na resolução do quadro clínico em poucas semanas. Em uma segunda endoscopia, realizada após oito meses de tratamento, a mucosa gástrica se apresentava de coloração rósea, independentemente do grau de distensão, sem lesões ou pontos de descontinuidade. Foram colhidos fragmentos para análise histopatológica, que confirmou a recuperação das lesões gástricas e mucosa saudável restabelecida. A maioria das doenças gástricas necessita de análise histopatológica para o diagnóstico definitivo. Neste contexto, a endoscopia trouxe benefícios ao paciente, pois possibilitou o diagnóstico preciso com colheita de amostras de mucosa gástrica de forma rápida e segura.

Palavras-chave: biópsia; gastrites; gastroscopia.

ATROPHIC GASTRITIS IN A SHIH-TZU DOG - CASE REPORT

2.2 ABSTRACT

The objective of this work was to report a case of a Shih Tzu dog with chronic vomiting and hematemesis not responsive to symptomatic treatment. Due to the non-specific clinical signs, the patient underwent endoscopy and biopsy of the gastric mucosa. Histopathological analysis revealed atrophic gastritis, a disease rarely reported in dogs and characterized by the destruction of the parietal cells of the mucosa and their replacement by fibrosis. This analysis made possible the adequate treatment, based on the administration of corticosteroids, by the anti-inflammatory effects and by the action in the regeneration of the parietal cells, associated to a light diet, hypoallergenic, formulated with low fat content, low in digestible fibers and high levels of complex carbohydrates, which resulted in resolution of the clinical condition in a few weeks. In a second endoscopy, performed eight months after the treatment, the gastric mucosa presented a pink color mucous membrane, regardless of the degree of distension, without lesions or discontinuity points. Fragments were collected for histopathological analysis, which confirmed the recovery of gastric lesions and restoration of macroscopically healthy mucosa. Most gastric diseases require histopathological analysis for the definitive diagnosis. In this context, endoscopy has brought unquestioned benefits to the patient, since it made possible the accurate diagnosis with quick and safe collection of gastric mucosa samples.

Keywords: biopsy; gastritis; gastroscopy.

2.3 INTRODUÇÃO

A gastrite atrófica é caracterizada pela destruição das células parietais da mucosa e sua substituição por fibrose (LECOINDRE; CHEVALLIER, 2000). Essa alteração tem sido associada à perda da capacidade secretória gástrica resultante de processo auto-imune ou de gastropatia inflamatória crônica, gastrite eosinofílica, linfocítica-plasmocitária ou granulomatosa (ROSSEAU, 2005). Segundo Willians (2000), as causas são desconhecidas, o que reflete quadro de gastrite crônica que pode estar associada ao *Helicobacter* spp. Em pessoas têm-se estabelecido o processo carcinogênico gástrico, sendo este contínuo, evoluindo de não-atrófico para atrofia glândular, de metaplasia para displasia, e finalmente para adenocarcinoma, processo este que ocorre em décadas e inicia-se com infecção bacteriana pelo *Helicobacter* spp (MELANIE, 2006). Acredita-se que cães da raça Norwegian Lundehund apresentam uma predisposição genética de carcinoma gástrico associado à gastrite atrófica (WILLIANS, 2000).

Os sinais clínicos mais comuns são vômitos, geralmente intermitentes, anorexia, letargia e perda de peso (WILLIANS, 2000). Rosseau (2005) relatou como sinais clínicos anorexia e vômito crônico com duração de meses, não responsivo a terapia sintomática. Basso et al. (2007) relataram vômito crônico esporádico, a cada 15 ou 20 dias, observado desde os cinco meses de vida em um cão.

Considerada uma técnica segura, rápida e pouco invasiva, a endoscopia auxilia no diagnóstico de doenças gastrointestinais possibilitando a inspeção direta da mucosa e a realização de biópsias (SIMPSON, 1993). O exame tem sido indicado para pacientes com sinais inespecíficos como náusea, sialorréia, vômito, anorexia, hematêmese e melena (TAMS, 1999), sinais sugestivos de gastropatia infiltrativa, erosiva ou ulcerativa (FOSSUM, 2005). A análise histopatológica da mucosa gástrica é o meio definitivo de diagnóstico, a qual pode ser obtida por endoscopia ou por biópsia incisional de espessura total por celiotomia ou laparoscopia (ROSSEAU, 2005). Em seres humanos, utiliza-se também como método diagnóstico a concentração sérica do pepsinogênio (PG I e PG II), nesses casos, tanto a PG I quanto a relação PG I/ PG II estarão diminuídas nos casos de gastrite atrófica crônica (MELANIE, 2006).

O tratamento para gastrite atrófica baseia-se no uso de corticosteróides, não somente pelos seus efeitos antiinflamatórios, mas também por estimular a regeneração das células parietais (TWEDT; MAGNE, 1992), além da administração de uma dieta branda, hipoalergênica, com

baixo teor de gorduras, pobre em fibras digeríveis e altos teores de carboidratos complexos (ROSSEAU, 2005).

2.4 RELATO DE CASO

Um canino fêmea da raça Shih-tzu, de 1 ano e 5 meses de idade, com massa corpórea de 4,8 Kg, foi encaminhada para o serviço de endoscopia de uma clínica veterinária, com histórico de vômito intermitente há 6 meses, quadro que se intensificou nas últimas três semanas, iniciando com hematêmese. A paciente estava sendo tratada há meses com antiácidos (omeprazol), anti-eméticos (ondansetrona, metoclopramida). Sem melhoras, foi então encaminhada para endoscopia.

Para realização do exame a paciente foi submetida a privação de água por oito horas e de alimentos sólidos por doze horas antes do procedimento. O protocolo anestésico foi iniciado com acepromazina ($0,03\text{mg/kg}^{-1}$) e meperidina (3mg/kg^{-1}) via intra-muscular como medicação pré-anestésica. Após 20 minutos, a anestesia foi induzida com propofol via intravenosa na dose 5mg/kg^{-1} , entubada e mantida em plano anestésico em anestesia inalatória com isoflurano. O aparelho utilizado para a endoscopia foi o vídeo-endoscópio Pentax modelo EPK 1000 e gastroscópio Pentax modelo EG-2970k. As imagens do exame foram obtidas com software de captura de imagens.

O fundo do estômago apresentava acúmulo de saliva espumosa, assim como a região do corpo gástrico, além de fluido viscoso e sanguinolento semelhante ao encontrado no esôfago. O estômago foi lavado pela infusão e aspiração de água, sendo removido aproximadamente 120 mL desse fluido sero-sanguinolento e de espuma salivar. Durante a insuflação do estômago, observou-se que este não se distendia da forma adequada, principalmente na região do canal antral. Uma parte do corpo do estômago, examinado com pouca distensão por ar, mostrava rugas com aspecto normal, porém, com insuflação detectou-se uma mucosa edemaciada, com acúmulos de fibrina, hiperemia acentuada e mesmo hemorrágica. A área afetada abrangia uma grande parte do corpo gástrico, se estendendo até o fundo do estômago e a entrada do canal do piloro (Figura 1, A e B). Foram colhidos oito fragmentos do estômago (fundo, corpo e canal antral) em diferentes pontos com lesão, de áreas de transição e de pontos com alterações mais brandas. Estas amostras foram

acondicionadas em tubos tipo *Eppendorf* com formol a 10% e, posteriormente foram processadas e analisadas histopatologicamente em laboratório específico.

A análise histopatológica revelou cortes sequenciais de mucosa gástrica, sendo que alguns cortes apresentavam parcialmente a camada muscular. Observou-se mucosa com perda das vilosidades associadas com importante erosão de epitélio de revestimento das mesmas. No local de desnudamento epitelial, notou-se camada de granulação com inflamação crônica (linfocitária) e edema. Também foram observados focos de ulceração, com adelgaçamento da camada glandular. Epitélio glandular apresentando elevado grau de degeneração e atrofia parcial glandular com fibrose local. Em outros campos, observou-se ainda presença de fusão de vilosidades. Estas características são sugestivas de gastrite crônica atrófica ulcerativa (Figura 1, C e D).

Após o resultado dos exames, foi iniciado tratamento com omeprazol ($1\text{mg/kg}^{-1}\text{VO SID}$) por 30 dias, sulfametaxazol ($20\text{mg/kg}^{-1}\text{VO BID}$) por 7 dias, sucralfato ($25\text{mg/kg}^{-1}\text{VO TID}$) por 20 dias, ondansetrona ($0,2\text{mg kg}^{-1}\text{VO TID}$) por 5 dias, prednisona ($1\text{mg kg}^{-1}\text{VO BID}$) e dieta branda (peito de frango cozido desfiado, arroz, batata e cenoura cozidos). Ao retorno subsequente, 15 dias após o início do tratamento, a proprietária relatou 80% de melhora no quadro clínico. A paciente não apresentava mais vômitos, estava alerta, disposta, sendo relatado também normofagia e normoquezia. Foi então iniciada a redução gradativa da corticoterapia nos meses seguintes até a dose de $0,2\text{mg/kg}^{-1}\text{SID}$.

Oito meses após início do tratamento, o animal foi submetido à nova endoscopia para reavaliação da superfície gástrica e biópsia para exame histopatológico. O protocolo anestésico, o aparelho de endoscopia utilizado e a equipe de médicos veterinários (anestesista, endoscopista e auxiliar) foram os mesmos do procedimento anterior.

À avaliação macroscópica da mucosa gástrica, diferentemente da primeira avaliação, não havia quaisquer conteúdo no estômago, como saliva, sangue ou resíduos alimentares. Nesse segundo exame a dificuldade de insuflação também foi observada, mas em grau menos acentuado. A mucosa gástrica se apresentava de coloração rósea, independentemente do grau de distensão, e não foram observadas lesões em ponto algum, seja fundo, corpo, ou canal antral. Também não foi mais observada descontinuidade na mucosa. Foi colhido material de biópsia das mesmas regiões do exame anterior e acondicionados da mesma forma, seguido por análise pelo mesmo médico veterinário patologista. Pode-se afirmar que houve recuperação das lesões gástricas e restabelecimento macroscópico de mucosa saudável (Figura 2 A e B).

A análise histopatológica das amostras obtidas revelaram características histológicas compatíveis com mucosa gástrica, algumas glândulas gástricas discretamente distorcidas e infiltrado linfoplasmocítico discreto. Em alguns cortes, notou-se discreta congestão de vasos superficiais e discreto edema em lâmina própria. O epitélio apresentava-se preservado. Não foram observadas estruturas sugestivas de helicobactérias. Estas características são compatíveis com gastrite crônica linfoplasmocitária discreta. Em comparação ao exame anterior, não foram observadas lesões ulcerativas. A distorção glandular pode estar associada à regeneração das mesmas (Figura 2 C).

Nove meses após o início do tratamento foi introduzido ciclosporina como tentativa de reduzir a dose do corticosteroide, porém o animal apresentou piora do quadro clínico, com vômitos e diarreia, mesmo antes da redução da dose do corticóide. Portanto, a ciclosporina foi suspensa, sendo mantido apenas o corticóide na dose de $0,2\text{mg/kg}^{-1}$ em dias alternados até os dias atuais, totalizando um período de 1 ano e 8 meses de acompanhamento.

2.5 DISCUSSÃO

A gastrite atrófica é uma doença pouco diagnosticada em animais, não havendo muitos relatos (SHAW; IHLEN; 1999). Sua etiologia é desconhecida, mas sabe-se que o uso prolongado de inibidores de secreção do ácido gástrico, como o omeprazol, pode resultar em atrofia das glândulas gástricas (STURGESS, 2001). No caso relatado neste trabalho, a paciente iniciou com episódios de vômitos esporádicos aos 11 meses de idade, que se intensificaram nos seis meses seguintes, e os tutores negavam a administração de qualquer medicação, inclusive de antiácidos, antes do início dos sinais clínicos. Assim, apesar de não ter sido identificado o agente causal do processo, pode-se descartar a administração continuada de inibidores da secreção ácida como agente causador.

Os sinais clínicos mais observados são vômito, que pode ser contínuo ou intermitente, porém raramente se observa hematêmese (STURGESS 2001; BASSO et al., 2007). Estes trabalhos diferem do presente relato, no qual foi observado vômito por seis meses, intermitentes, evoluindo para hematêmese importante nas últimas semanas, devido provavelmente à gastrite associada a erosões observadas na análise histopatológica.

O exame histopatológico de biópsia gástrica é o meio mais eficaz para o diagnóstico de gastrite atrófica (ROSSEAU, 2005). A endoscopia permite a visualização direta e colheita de

amostras da mucosa gástrica para análise citológica e histopatológica, e tem se mostrado um método acurado para o diagnóstico de doenças gastrointestinais (JERGENS et al., 1998). Nesta paciente, para a qual os exames convencionais e tratamentos empíricos foram ineficazes, a utilização da endoscopia para avaliação direta e colheita de material para avaliação histopatológica foi fundamental para o diagnóstico definitivo da gastrite atrófica.

Sturgess (2001) descreve as alterações histopatológicas encontradas na gastrite atrófica como lesões difusas com adelgaçamento da mucosa e diminuição do tamanho e profundidade das glândulas gástricas, resultando em epitélio mucoso plano e rugosidades menores e deformadas, além de infiltrado inflamatório. No presente relato, foi observada mucosa gástrica com granulação e infiltrado linfocitário, característico de inflamação crônica, edema, focos de ulceração e atrofia glandular apresentando grau elevado de degeneração glandular com fibrose local. Alterações essas concordantes com as encontradas na literatura.

A terapia imunossupressora é indicada quando as amostras teciduais demonstram um predomínio de linfócitos e plasmócitos, o que sugere um processo imunomediado (TWEDT; MAGNE, 1992). Basso et al (2007) relataram o uso de succinato sódico de metil-prednisolona na dose de 2mg/kg^{-1} , IV BID por sete dias consecutivos, seguido de uma redução para 1mg kg^{-1} IV BID por mais sete dias. A redução gradativa continuou até a dose de $0,25\text{mg/kg}^{-1}$ VO SID por tempo indeterminado. Este paciente apresentou resolução do quadro clínico por um período de 18 meses.

Rosseau (2005) relatou o tratamento em um Labrador Retriever utilizando prednisona 1mg/kg^{-1} VO BID por sete dias, com redução da dose para $0,75\text{mg/kg}^{-1}$ VO BID por mais três semanas associada a dieta hipoalergênica. Após a oitava semana de tratamento, o proprietário suspendeu o tratamento e o animal não apresentou qualquer sinal clínico por um período de oito meses. A paciente relatada neste trabalho, iniciou o tratamento com omeprazol (1mg/kg^{-1} VO SID) por 30 dias, sulfametaxazol (20mg/kg^{-1} VO BID) por 7 dias, sucralfato (25mg/kg^{-1} VO TID) por 20 dias, ondansetrona ($0,2\text{mg/kg}^{-1}$ VO TID) por 5 dias, prednisona (1mg/kg^{-1} VO BID) e dieta branda (peito de frango cozido desfiado, arroz, batata e cenoura cozidos). Quinze dias após início do tratamento, foi reduzido de forma gradativa a dose de corticóide para $0,2\text{mg/kg}^{-1}$ em dias alternados, sendo esta a dose estabelecida para esta paciente.

Este caso confirma e suporta os relatos observados na literatura referente ao tratamento, onde se faz necessária a corticoterapia em pacientes com gastrite atrófica. Ainda segundo ROSSEAU (2005), o tratamento para gastrite atrófica não está definido, porém a dieta com altos teores de carboidratos complexos, baixos teores de gorduras e pobre em fibras

não digeríveis são importantes. Basso et al. (2007) ressaltam que o uso contínuo de corticosteróides, mesmo que em baixas doses, poderá resultar em efeitos colaterais, mas que ele observou que os benefícios justificavam a utilização, superando os malefícios.

Após oito meses de tratamento, com resolução dos sinais clínicos, a paciente foi submetida à nova endoscopia, para controle e reavaliação da mucosa gástrica. Neste exame, a distensão do estômago foi mais eficiente comparada ao primeiro exame, mas ainda não refletia uma capacidade de distensão esperada do estômago normal para a espécie. A coloração da mucosa do corpo, fundo e antro piloro era rosada, sem presença de lesões/ulceras/erosões ou falhas na mucosa. Imagens muito diferentes das observadas no primeiro exame, em que a mucosa encontrava-se hiperêmica, edemaciada e com áreas de descontinuidade. Esta avaliação macroscópica pós-tratamento revelou mucosa gástrica aparentemente saudável, porém com perda de sua capacidade de distensão. Lecondrier; Chevallier (2000) sugerem que a substituição das células parietais da mucosa gástrica por fibrose deve-se a resolução da inflamação destas células. Apesar de uma avaliação subjetiva e não mensurável da capacidade de distensão gástrica, uma correlação talvez possa ser estabelecida entre esta diminuição na distensão e a fibrose relatada por LECOINDRE; CHEVALLIER (2000). Não foram encontrados dados na literatura que comprovem esta teoria.

A análise histopatológica pós-tratamento, revelou algumas glândulas gástricas discretamente distorcidas com infiltrado linfoplasmocítico discreto com congestão de vasos superficiais em alguns cortes, além de edema em lâmina própria. O epitélio encontrava-se preservado. Não foram observadas estruturas sugestivas de helicobactérias. Em comparação ao exame pré-tratamento, onde foram observados erosão de epitélio e focos de ulceração principalmente, a mucosa gástrica recuperou-se substancialmente, o que corrobora a avaliação macroscópica da mucosa realizada pela endoscopia e pela resolução do quadro clínico. Apesar destes resultados positivos, ainda concluiu-se pela presença de gastrite crônica linfoplasmocitária discreta, o que justifica a manutenção da terapia com corticosteróide, medicamento este que o animal faz uso contínuo e ininterrupto desde o diagnóstico.

A distorção glandular observada no histopatológico pode estar associada à regeneração das glândulas, a qual segundo TWEDT; MAGNE (1992) pode ter sido estimulada pelo uso de corticosteróides, que além dos seus benefícios antiinflamatórios pode beneficiar a regeneração das células parietais. Rosseau (2005) afirma que após a remoção do agente causal, os sinais clínicos e as alterações histológicas são reversíveis. Neste caso relatado, a etiologia não foi

identificada, assim como no relato de BASSO et al. (2007), o que também segundo ROSSEAU (2005), é bom prognóstico para o controle da doença, mas é insatisfatório para a sua cura.

2.6 CONCLUSÕES

Em cães com vômito crônico, a gastrite atrófica é um diagnóstico diferencial importante e a endoscopia é indicada para colheita de material para exame histopatológico.

REFERÊNCIAS

BASSO, P. C.; BRUN, M. V.; SCHMIDT, C.; BARCELLOS, D. L.; GRAÇA, D.L. Cirurgia laparoscópica no diagnóstico de gastrite crônica atrófica seguida de tratamento clínico em cadela : relato de caso. **Arquivo Brasileiro de Medicina Veterinária e Zootecnia**, v.59, n.5, p.1205-1210, 2007.

FOSSUM, T. W. **Cirurgia de Pequenos Animais**. 2 ed. São Paulo: Rocca, 2005.

JERGENS, A. E.; ANDREASEN, C. B.; HAGEMOSER, W. A. Cytologic examination of exfoliative specimens obtained during endoscopy for diagnosis of gastrointestinal tract disease in dog and cats. **Journal of the American Veterinary Medical Association**, v. 213, n. 12, p. 1755-1759, 1998.

LECOINDRE, P.; CHEVALLIER, M. Gastrites chroniques. In: LAFORGE, H.; GROULADE, P. **Encyclopédie vétérinaire**. Paris: Encyclopédie Medico Chirurgicale, 2000. v.3, p.1-6.

MELANIE, N. W.; BRENNER, H. Prevalence of chronic atrophic gastritis in different parts of the world. **Cancer Epidemiology, Biomarkers & Prevention**, v. 15, n. 6, p. 1083-1094, 2006.

ROSSEAU, M. Severe lymphocytic-plasmocytic and atrophic gastritis, as well as, predominantly eosinophilic, severe enteritis, in a 19-month-old Labrador retriever. **Canadian Veterinary Journal**, v. 26, p. 264-267, 2005.

SÁ, T. C.; FERNANDES, E. P. A.; BORGES, J. L.; LANDI, U. N.; TRINDADE, A. B.; SINHORIN, A. L.; OTUTUMI, L. K. Corpo estranho esofágico em paciente canino – relato de caso. Arq. Ciênc. Vet. Zool. UNIPAR, Umuarama, v. 20, n. 3, p. 179-182, jul./set. 2017.

SHAW, D.; IHLE, S. Doenças gastrointestinais. In: _____. **Medicina interna de pequenos animais**. Porto Alegre: Artmed, 1999. cap.41, p.288.

SIMPSON, K. W. Gastrointestinal endoscopy in dog. **Journal of small animal practice**, v. 34, p. 180-188, 1993.

STURGESS, C. P. Doenças do trato alimentar. In: DUNN, J. K. **Tratado de medicina Interna de pequenos animais**. São Paulo: Roca, 2001. cap.36, p.402.

TAMS, T. R. **Small Animal Endoscopy**. 2 ed. Missouri: Mosby, 1999. p. 497.

TWEDT, D. C.; MAGNE, M. L. Moléstias do estômago. In: ETTINGER, S. J. **Tratado de medicina interna veterinária – moléstias do cão e gato**. 3.ed. São Paulo: Manole, 1992. v.3, cap.85, p.1367-1369.

WILLIAMS, D. A. Gastritis atrophic. In: TILLEY, L. P.; SMITH, F. W. K. **The 5-minute veterinary consult canine and feline**. Baltimore: Lippincott .Williamms& Wilkins, 2000.

FIGURAS

Figura 1. Gastrite atrófica em cão. A) Edema, hiperemia e lesões hemorrágicas em mucosa gástrica, região de corpo gástrico. B) Hiperemia e lesões hemorrágicas em mucosa gástrica, região de piloro. C e D) Epitélio glandular da mucosa gástrica apresentando elevado grau de degeneração, atrofia glandular, fibrose e fusão de vilosidades.

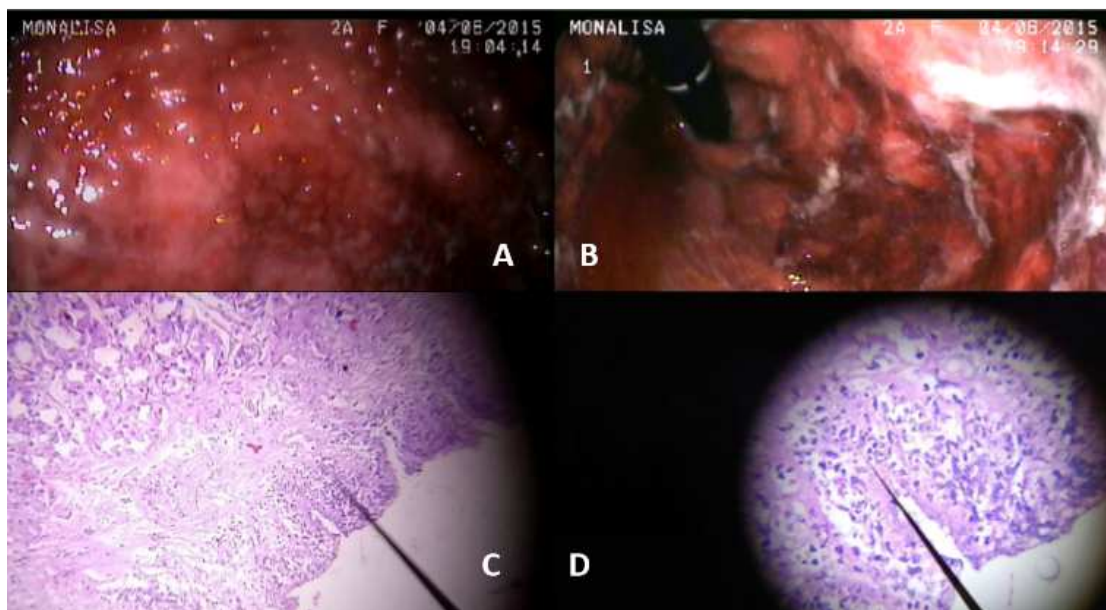
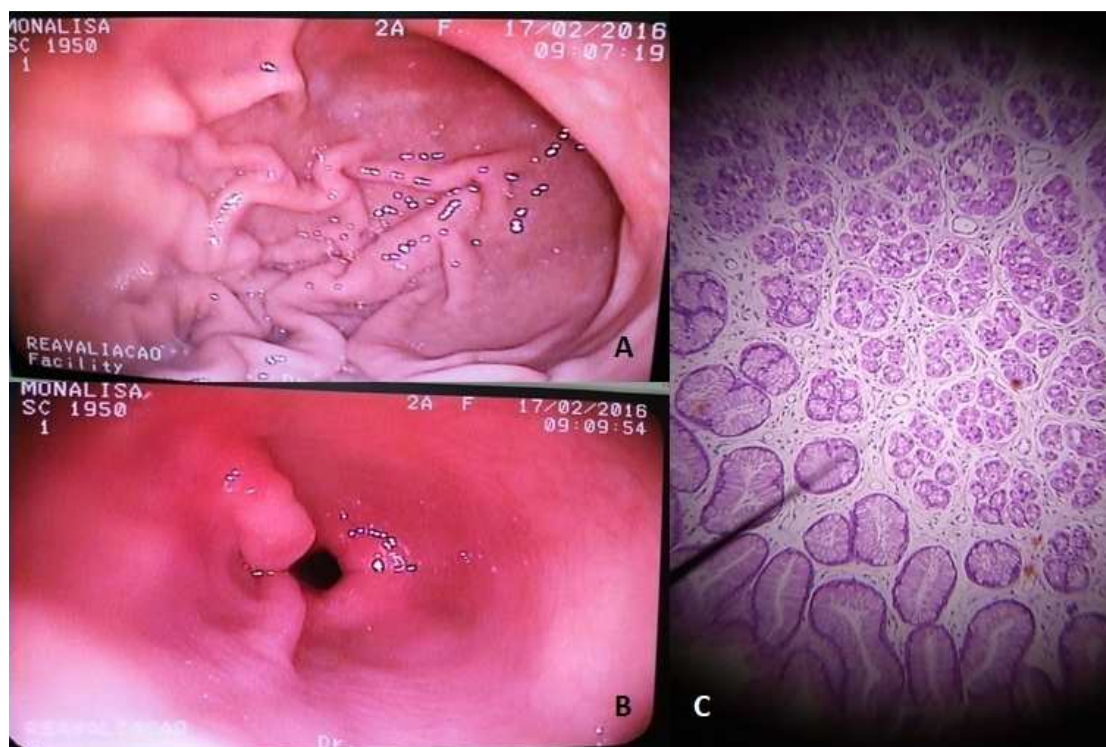


Figura 2. Gastrite atrófica em cão após tratamento. A e B) Mucosa gástrica recuperada das lesões e macroscopicamente saudável. C) Regeneração glandular da mucosa gástrica.



3 ANEXO A

NORMAS EDITORIAIS PARA PUBLICAÇÃO NA SEMINA: CIÊNCIAS AGRÁRIAS

A revista Semina: Ciências Agrárias, com periodicidade trimestral, é uma publicação de divulgação científica do Centro de Ciências Agrárias da Universidade Estadual de Londrina. Tem como objetivo publicar artigos, comunicações, relatos de casos e revisões relacionados às Ciências Agrônômicas, Ciência e Tecnologia de Alimentos, Medicina Veterinária, Zootecnia e áreas afins.

A categorias dos Trabalhos são:

- a) Artigos científicos: no máximo 25 páginas incluindo figuras, tabelas e referências bibliográficas;
- b) Comunicações científicas: no máximo 12 páginas, com referências bibliográficas limitadas a 16 citações e no máximo duas tabelas ou duas figuras ou uma tabela e uma figura;
- b) Relatos de casos: No máximo 10 páginas, com referências bibliográficas limitadas a 12 citações e no máximo duas tabelas ou duas figuras ou uma tabela e uma figura;
- c) Artigos de revisão: no máximo 35 páginas incluindo figuras, tabelas e referências bibliográficas.

A Apresentação dos Trabalhos:

Os originais completos dos artigos, comunicações, relatos de casos e revisões podem ser escritos em português, inglês ou espanhol e devem ser enviados em três cópias impressas em papel A4, com espaçamento duplo, elaborado no editor de texto Word for Windows, fonte Times New Roman, tamanho 12 normal, com margens esquerda e direita de 2,5 cm e superior e inferior de 2 cm, respeitando-se o número de páginas, devidamente numeradas, de acordo com a categoria do trabalho. Figuras (desenhos, gráficos e fotografias) e tabelas serão numeradas em algarismos arábicos e devem estar separadas no final do trabalho. As figuras e tabelas deverão ser apresentadas nas larguras de 8 ou 16 cm com altura máxima de 22 cm, lembrando que se houver a necessidade de dimensões maiores, no processo de editoração haverá redução para as referidas dimensões. As legendas das figuras deverão ser colocadas em folha separada obedecendo à ordem numérica de citação no texto. Fotografias devem ser identificadas no verso e desenhos e gráfico na parte frontal inferior pelos seus respectivos números do texto e nome do primeiro autor. Quando necessário deve ser indicado qual é a parte superior da figura para o seu correto posicionamento no texto.

Preparação dos manuscritos:

Artigo científico: Deve relatar resultados de pesquisa original das áreas afins, com a seguinte organização dos tópicos: Título; Título em inglês; Resumo com Palavras-chave (no máximo seis palavras); Abstract com Key-words (no máximo seis palavras); Introdução; Material e Métodos; Resultados e Discussão com as conclusões no final ou Resultados, Discussão e Conclusões separadamente; Agradecimentos; Fornecedores, quando houver e Referências Bibliográficas. Os tópicos devem ser escritos em letras maiúsculas e minúsculas e destacados em negrito, sem numeração. Quando houver a necessidade de subitens dentro dos tópicos, os mesmos devem receber números arábicos. O trabalho submetido não pode ter sido publicado em outra revista com o mesmo conteúdo, exceto na forma de resumo de congresso, nota prévia ou formato reduzido.

Na primeira página do manuscrito devem constar as seguintes informações:

1. Título do trabalho: O título, acompanhado de sua tradução para o inglês, deve ser breve e suficientemente específico e descritivo, contendo palavras que permitam ao leitor ter uma idéia do conteúdo do artigo.
2. Nomes dos autores: Deverão ser escritos por extenso, separados por ponto e vírgula, logo abaixo do título do trabalho. A instituição, os órgãos de fomento e a identificação dos autores deverão ser feitos por inserção numérica de notas de rodapé ao final do título e dos nomes. O autor para correspondência com endereço completo, telefone, fax e E-mail deverá ser destacado com um asterisco sobrescrito junto ao seu número de identificação. A partir da segunda página do manuscrito a apresentação do trabalho deve obedecer à seguinte ordem:
 1. Título do trabalho, acompanhado de sua tradução para o inglês.
 2. Resumo e Palavras-chave: Deve ser incluído um resumo informativo com um mínimo de 150 e um máximo de 300 palavras, na mesma língua que o artigo foi escrito, acompanhado de sua tradução para o inglês (Abstract e Keywords).
 3. Introdução: Deverá ser concisa e conter revisão estritamente necessária à introdução do tema e suporte para a metodologia e discussão.
 4. Material e Métodos: Poderá ser apresentado de forma descritiva contínua ou com subitens, de forma a permitir ao leitor a compreensão e reprodução da metodologia citada com auxílio ou não de citações bibliográficas.
 5. Resultados e discussão com conclusões ou Resultados, Discussão e Conclusões: De acordo com o formato escolhido, estas partes devem ser apresentadas de forma clara, com auxílio de tabelas, gráficos e figuras, de modo a não deixar dúvidas ao leitor, quanto à autenticidade dos resultados, pontos de vistas discutidos e conclusões sugeridas.

6. Agradecimentos: As pessoas, instituições e empresas que contribuíram na realização do trabalho deverão ser mencionadas no final do texto, antes do item Referências Bibliográficas.

Observações:

Quando for o caso, antes das referências, deve ser informado que o artigo foi aprovado pela comissão de bioética e foi realizado de acordo com as normas técnicas de biosegurança e ética.

Notas: Notas referentes ao corpo do artigo devem ser indicadas com um símbolo sobrescrito, imediatamente depois da frase a que diz respeito, como notas de rodapé no final da página.

Figuras: Quando indispensáveis figuras poderão ser aceitas e deverão ser assinaladas no texto pelo seu número de ordem em algarismos arábicos. Se as ilustrações enviadas já foram publicadas, mencionar a fonte e a permissão para reprodução.

Tabelas: As tabelas deverão ser acompanhadas de cabeçalho que permita compreender o significado dos dados reunidos, sem necessidade de referência ao texto.

Grandezas, unidades e símbolos: Deverá obedecer às normas nacionais correspondentes (ABNT).

7. Citações dos autores no texto: Deverá seguir o sistema de chamada alfabética escrita com letras maiúsculas seguidas do ano de publicação de acordo com os seguintes exemplos:

Os resultados de DUBEY (2001) confirmam que o.....

De acordo com SANTOS et al. (1999), o efeito do nitrogênio.....

Belotiet al. (1999b) avaliaram a qualidade microbiológica.....

.....e inibir o teste de formação de sincício (BRUCK et al., 1992).

.....comprometendo a qualidade de seus derivados (AFONSO; VIANNI, 1995).

8. Referências Bibliográficas: As referências bibliográficas, redigidas segundo a norma NBR 6023, ago. 2000, da ABNT, deverão ser listadas na ordem alfabética no final do artigo. Todos os autores participantes dos trabalhos deverão ser relacionados, independentemente do número de participantes (única exceção à norma – item 8.1.1.2). A exatidão e adequação das referências a trabalhos que tenham sido consultados e mencionados no texto do artigo, bem como opiniões, conceitos e afirmações são da inteira responsabilidade dos autores.

As outras categorias de trabalhos (Comunicação científica, Relato de caso e Revisão) deverão seguir as mesmas normas acima citadas, porém, com as seguintes orientações adicionais para cada caso:

Comunicação científica:

Uma forma concisa, mas com descrição completa de uma pesquisa pontual ou em andamento (nota prévia), com documentação bibliográfica e metodologia completas, como um artigo científico regular. Deverá conter os seguintes tópicos: Título (português e inglês); Resumo com Palavras-chave; Abstract com Key-words; Corpo do trabalho sem divisão de tópicos, porém seguindo a sequência – introdução, metodologia, resultados (podem ser incluídas tabelas e figuras), discussão, conclusão e referências bibliográficas.

Relato de caso:

Descrição sucinta de casos clínicos e patológicos, achados inéditos, descrição de novas espécies e estudos de ocorrência ou incidência de pragas, microrganismos ou parasitas de interesse agrônomo, zootécnico ou veterinário. Deverá conter os seguintes tópicos: Título (português e inglês); Resumo com Palavras-chave; Abstract com Key-words; Introdução com revisão da literatura; Relato do (s) caso (s), incluindo resultados, discussão e conclusão; Referências Bibliográficas.

Artigo de revisão bibliográfica:

Deve envolver temas relevantes dentro do escopo da revista. O número de artigos de revisão por fascículo é limitado e os colaboradores poderão ser convidados a apresentar artigos de interesse da revista. No caso de envio espontâneo do autor (es), é necessária a inclusão de resultados próprios ou do grupo envolvido no artigo, com referências bibliográficas, demonstrando experiência e conhecimento sobre o tema. O artigo de revisão deverá conter os seguintes tópicos: Título (português e inglês); Resumo com Palavras-chave; Abstract com Key-words; Desenvolvimento do tema proposto (com subdivisões em tópicos ou não); Conclusão; Agradecimentos (se for o caso) e Referências Bibliográficas.

Outras informações importantes:

1. O autor principal deverá enviar, junto com o original, autorização para publicação do trabalho na Semina Ciências Agrárias, comprometendo-se a não publicá-lo em outro periódico.
2. A publicação dos trabalhos depende de pareceres favoráveis da assessoria científica “Ad hoc” e da aprovação do Comitê Editorial da Semina Ciências Agrárias, UEL.

3. Não serão fornecidas separatas aos autores, uma vez que os fascículos estarão disponíveis no endereço eletrônico da revista (<http://www.uel.br/proppg/semina>).
4. Os trabalhos não aprovados para publicação serão devolvidos ao autor.
5. Transferência de direitos autorais: Os autores concordam com a transferência dos direitos de publicação do referido artigo para a revista. A reprodução de artigos somente é permitida com a citação da fonte e é proibido o uso comercial das informações.
6. As questões e problemas não previstos na presente norma serão dirimidos pelo Comitê Editorial da área para a qual foi submetido o artigo para publicação.
7. Os trabalhos devem ser enviados para: Universidade Estadual de Londrina Centro de Ciências Agrárias Departamento de Medicina Veterinária Preventiva Comitê Editorial da Semina: Ciências Agrárias Campus Universitário - Caixa Postal 6001 86051-990, Londrina, Paraná, Brasil. Informações: Fone: 0xx43 33714709 Fax: 0xx43 33714714 E-mails: vidotto@uel.br; csvjneve@uel.br

REFERÊNCIAS

SEMINA: CÊNCIAS AGRÁRIAS. Universidade Estadual de Londrina. Diretrizes para autores. Disponível em: <<http://www.uel.br/revistas/uel/index.php/semagrarias>> Acesso em 01 set. 2017.