



UNIVERSIDADE
ESTADUAL DE LONDRINA

DAVI CORRÊA DE ALMEIDA

**ESTUDO COMPARATIVO ENTRE A UTILIZAÇÃO OU NÃO
DO CLORIDRATO DE TETRACAÍNA ASSOCIADO AO
CLORIDRATO DE FENILEFRINA NA AFERIÇÃO DA
PRESSÃO INTRAOCULAR EM CÃES**

Londrina
2017

DAVI CORRÊA DE ALMEIDA

**ESTUDO COMPARATIVO ENTRE A UTILIZAÇÃO OU NÃO
DO CLORIDRATO DE TETRACAÍNA ASSOCIADO AO
CLORIDRATO DE FENILEFRINA NA AFERIÇÃO DA
PRESSÃO INTRAOCULAR EM CÃES**

Dissertação apresentada ao Programa de Pós-Graduação em Clínicas Veterinárias da Universidade Estadual de Londrina, como requisito parcial para obtenção do título de Mestre em Clínicas Veterinárias.

Orientadora: Prof. Dra. Mirian Siliane Batista de Souza

Londrina
2017

Ficha de identificação da obra elaborada pelo autor, através do Programa de Geração Automática do Sistema de Bibliotecas da UEL

Almeida, Davi Corrêa de.

Estudo comparativo entre a utilização ou não do cloridrato de tetracaína associado ao cloridrato de fenilefrina na aferição da pressão intraocular em cães / Davi Corrêa de Almeida. - Londrina, 2017.

47 f. : il.

Orientador: Mirian Siliane Batista de Souza.

Dissertação (Mestrado em Clínicas Veterinárias) - Universidade Estadual de Londrina, Centro de Ciências Agrárias, Programa de Pós-Graduação em Clínicas Veterinárias, 2017.

Inclui bibliografia.

1. Oftalmologia veterinária - Tese. 2. Pressão intraocular - Tese. 3. Cão - Olhos - Exame - Tese. 4. Tonometria. - Tese. I. Souza, Mirian Siliane Batista de. II. Universidade Estadual de Londrina. Centro de Ciências Agrárias. Programa de Pós-Graduação em Clínicas Veterinárias. III. Título.

DAVI CORRÊA DE ALMEIDA

**ESTUDO COMPARATIVO ENTRE A UTILIZAÇÃO OU NÃO DO
CLORIDRATO DE TETRACAÍNA ASSOCIADO AO CLORIDRATO DE
FENILEFRINA NA AFERIÇÃO DA PRESSÃO INTRAOCULAR EM
CÃES**

Dissertação apresentada ao Programa de Pós-Graduação em Clínicas Veterinárias da Universidade Estadual de Londrina, como requisito parcial para obtenção do título de Mestre em Clínicas Veterinárias.

BANCA EXAMINADORA

Orientadora: Prof. Dra. Mirian Siliane Batista de
Souza
Universidade Estadual de Londrina – UEL

Profa. Dra. Nilva Maria Freres Mascarenhas
Universidade Estadual de Londrina – UEL

Prof. Dr. Guilherme Schiess Cardoso
Universidade Estadual de Londrina – UEL

Londrina, 27 de abril de 2017.

A Deus em primeiro lugar, pelo dom da vida,
Aos animais, por despertar em mim a imensa
vontade de estar com eles e querer ajuda-los.

A todos que me ajudaram na caminhada,
serei eternamente grato.

AGRADECIMENTOS

Obrigado a todos os familiares e amigos que me fortaleceram na caminhada da vida até esse momento, e que com certeza, me ajudarão muito mais quando for preciso. Em especial agradeço a Deus por ser meu guia, por me sustentar e me dar a vida a cada segundo que passa. Agradeço aos meus avós Lazara Augusta de Godoy Almeida e Benedito Sebastião Corrêa de Almeida por tudo, faltariam folhas de papéis para escrever o quanto me ajudaram e são preciosos para mim. Agradecimento eterno a minha amada Franciele Cardoso Camilo, por ser um anjo que Deus colocou na terra para viver comigo, também faltariam palavras para descrever o imenso amor e gratidão que sinto, simplesmente, não sei viver sem ela.

Aos amigos e médicos veterinários oftalmologistas Jorge da Silva Pereira e Francis Prando Seco pela oportunidade de estágio, por todo ensinamento adquirido no Centro de Estudo, Pesquisa e Oftalmologia Veterinária (CEPOV) e pela ajuda na escolha do tema dessa pesquisa.

Aos colegas do mestrado e professores pela amizade construída, nos momentos de aprendizagem, crescimento nos estudos e trabalhos. A minha orientadora Professora Dra. Mirian Siliane Batista de Souza por toda dedicação, paciência e empenho para realização do meu trabalho de conclusão. Aos membros da banca: Professora Dra. Nilva Maria Freres Mascarenhas e Professor Dr. Guilherme Schiess Cardoso pelas sugestões, orientações e instruções para melhoramento do trabalho.

Ao Guilherme Lopes por ter me recebido tão bem, e termos convivido com grande harmonia, parceria e alegria durante minha passagem por Londrina.

Agradeço ao abrigo Dignidade Animal, uma das maiores organizações não governamentais de Maringá, que ajuda muitos cães em situação de abandono, por ter me cedido os animais utilizados neste estudo. Em especial as guerreiras Nathane Bohn Bogo, Elisangela S. Campos, Thais Herkenhoff Carvalho, e por todos os outros que auxiliam na vida de cada animal daquele recinto.

Senhor ! Faze de mim
um instrumento da tua paz!
onde houver ódio,
que eu leve o amor
onde houver ofensa
que eu leve o perdão,
onde houver discórdia
que eu leve a união,
onde houver dúvidas
que eu leve a fé,
onde houver erros
que eu leve a verdade,
onde houver desespero
que eu leve a esperança,
onde houver tristeza
que leve a alegria,
onde houver trevas
que eu leve a luz!

Ó Mestre!

Faze que eu procure mais
Consolar, que ser consolado,
Compreender, que ser compreendido,
Amar, que ser amado...

Pois:

É dando que se recebe,
É perdoando que se é perdoado,
E é morrendo que se vive
para a Vida Eterna.

Que assim seja!

Graças a Deus

Oração de São Francisco de Assis

ALMEIDA, Davi Corrêa. **Estudo comparativo entre a utilização ou não do cloridrato de tetracaína associado ao cloridrato de fenilefrina na aferição da pressão intraocular em cães**. 2017. 47 f. Dissertação (Mestrado Profissional em Clínicas Veterinárias) – Universidade Estadual de Londrina, Londrina, 2017.

RESUMO

A avaliação da pressão intraocular é um exame importante na clínica oftalmológica não só de cães, como de outras espécies. Vários tipos de aparelhos foram desenvolvidos para tal, contudo, com o avanço da tecnologia, aparelhos mais sofisticados surgiram, exibindo avaliações mais rápidas e precisas. Com isso, revelou-se a proposta de não aplicar o anestésico local previamente ao exame, já que se trata de um procedimento de atuação em superfície da córnea e não doloroso, e também devido aos efeitos adversos do anestésico local como reações alérgicas e hiperemia na córnea e conjuntiva. Comparou-se a técnica de aferição da pressão intraocular em cães, uma utilizada com uso do colírio a base de cloridrato de tetracaína associado ao cloridrato de fenilefrina ao aferir a pressão intraocular com o aparelho portátil de tonometria, e outro, sem o uso do colírio. Foi estabelecido o colírio a base de tetracaína, e o tonômetro de aplanção. Foram analisados 100 olhos de cães hígidos, e que foram divididos em dois grupos de 50 animais cada, o grupo T1 sem o colírio anestésico e o grupo T2 com colírio anestésico. Não houve diferença entre os dois grupos ($p>0,05$), concluindo-se, portanto, que o uso do colírio anestésico pode ser dispensado no exame de tonometria em cães.

Palavras-chave: Pressão intraocular. Cloridrato de tetracaína com fenilefrina. Tonometria. Cão.

ALMEIDA, Davi Corrêa. **Comparative study between the use of tetracaine hydrochloride and phenylephrine hydrochloride in the measurement of intraocular pressure in dogs**. 2017. 47 p. Dissertation (Professional Master's degree in Veterinary Clinics) – Universidade Estadual de Londrina, Londrina, 2017.

ABSTRACT

The evaluation of intraocular pressure is an important examination in the ophthalmologic clinic, not only of dogs, but also of other species. Various types of handsets have been developed for this, however, with the advancement of technology, more sophisticated handsets have emerged, exhibiting faster and more accurate evaluations. Thus, the proposal was not to apply the local anesthetic prior to the examination, since it is a non-painful procedure on the surface of the cornea, and also due to the adverse effects of the local anesthetic, such as allergic reactions and hyperemia in the cornea and conjunctiva. The intraocular pressure gauging technique was compared in dogs, one used with tetracaine hydrochloride-based eye drops associated with phenylephrine hydrochloride when measuring intraocular pressure with the portable tonometry device, and another without the use of eye drops. The tetracaine-based eye drops and the aplanation tonometer were established. One hundred eyes of healthy dogs were analyzed and divided into two groups of 50 animals each, the T1 group without the anesthetic eye drops and the T2 group with anesthetic eye drops. There was no difference between the two groups ($p > 0.05$), therefore it was concluded that the use of anesthetic eye drops can be dispensed with in the examination of tonometry in dogs.

Keywords: Intraocular pressure. Tetracaine hydrochloride and phenylephrine. Tonometry. Dog.

LISTA DE ILUSTRAÇÕES

| | |
|---|----|
| Figura 1 – Desenho esquemático dos ossos que compõem a órbita | 14 |
| Figura 2 – Desenho esquemático da posição anatômica da artéria oftálmica externa | 15 |
| Figura 3 – Desenho esquemático dos músculos extraoculares | 16 |
| Figura 4 – Desenho esquemático da face anterior visual..... | 17 |
| Figura 5 – Desenho esquemático do globo ocular | 19 |
| Figura 6 – Imagem fotográfica do posicionamento das mãos do examinador | 31 |
| Figura 7 – Imagem fotográfica do Tono-Pen AVIA VET | 32 |
| Figura 8 – Distribuição das reações observadas nos animais | 34 |

LISTA DE TABELAS

- Tabela 1** – Descrição das médias, desvios padrão, coeficiente de variação, valores mínimo e máximo para pressão intraocular dos cães dos grupos T1 e T233
- Tabela 2** – Número absoluto e porcentual de animais que tiveram ou não tiveram retração do bulbo ocular35

LISTA DE ABREVIATURAS E SIGLAS

| | |
|--------|--|
| AL | Anestésicos local |
| ARVO | The association for research in vision and ophthalmology |
| ATPase | Adenosinatrifosfatase |
| EPR | Epitélio pigmentar da retina |
| mmHg | Milímetros de mercúrio |
| pH | Potencial hidrogeniônico |
| PIO | Pressão intraocular / Pressão intraoculares |
| SNC | Sistema nervoso central |
| T1 | Tratamento 1 |
| T2 | Tratamento 2 |

SUMÁRIO

| | | |
|----------|---|-----------|
| 1 | INTRODUÇÃO | 12 |
| 2 | REVISÃO DA LITERATURA | 14 |
| 2.1 | ANATOMOFISIOLOGIA OCULAR CANINA | 14 |
| 2.2 | HUMOR AQUOSO | 22 |
| 2.3 | PRESSÃO INTRAOCULAR..... | 23 |
| 2.3.1 | Aferição da Pressão Intraocular..... | 24 |
| 2.4 | COLÍRIOS ANESTÉSICOS | 27 |
| 3 | MATERIAIS E MÉTODO | 30 |
| 4 | RESULTADOS E DISCUSSÃO | 33 |
| 5 | CONCLUSÃO | 38 |
| | REFERÊNCIAS | 39 |
| | APÊNDICES | 46 |
| | APÊNDICE A – Pressão intraocular (PIO) dos cães do grupo T1 | 46 |
| | APÊNDICE B – Pressão intraocular (PIO) dos cães do grupo T2..... | 47 |

1 INTRODUÇÃO

A pressão intraocular (PIO) permite o posicionamento das estruturas e a dinâmica dos fluidos intraoculares. Doenças primárias do bulbo ocular, e doenças sistêmicas adquiridas que levam a manifestações oculares podem influenciar na diminuição ou aumento patológico da PIO.

Os protocolos internacionais aplicados na oftalmologia veterinária informam e abordam a aferição da PIO como um procedimento simples e básico, que deve compor os exames oculares realizados pelo oftalmologista. É realizado a partir de aparelhos calibrados e validados para a Medicina Veterinária como tonômetro de Schiotz, Perkins, Tono-Pen XL, Tono-Pen Vet, Tono-Pen AVIA, Tono-Pen AVIA VET, Tonovet. Previamente, preconiza-se utilizar o anestésico local (AL) para diminuir a sensibilidade da córnea no momento da aferição, o que possibilita um maior conforto ao animal (GELATT, 2003b).

A aferição de PIO feita por um profissional ocorre em poucos segundos, que por sua vez, pode levar incomodo ao animal, porém indolor. O anestésico local Anestésico® composto por cloridrato de tetracaína 1% e cloridrato de fenilefrina 0,1% é um fármaco usado na oftalmologia para diversos fins, porém pode causar alterações oculares, bem como, quemose, prurido, hiperemia conjuntival e blefarospasmo como resposta do ardor. Os anestésicos locais disponíveis na forma de colírio a base de tetracaína 0,5%, proximetacaína 0,5% e oxibuprocaína 0,4% também podem apresentar essas manifestações oculares.

Este estudo se tornou conveniente devido à relação do anestésico local com o exame de tonometria, pois, a recomendação do anestésico local antes das tomadas da PIO é algo que vem desde o primeiro aparelho amplamente utilizado de aferição, Tonômetro de Schiötz em 1905, que necessitava da anestesia ocular (FEATHERSTONE; HEINRICH, 2013), e com tal característica, essa metodologia se perpetuou até os dias atuais mesmo com o aparecimento de aparelhos mais modernos, que torna o exame muito mais simples e rápido de ser realizado.

Na medicina veterinária não foram realizados até o momento estudos comparativos em que dispensa o uso do anestésico local. Em humanos os poucos estudos, diz respeito ao uso ou não de anestésico local somente em tonômetros de não-contato (pneumotonômetro). Tavares (2003) demonstrou que a PIO não sofre influência estatística com o uso ou não do anestésico local.

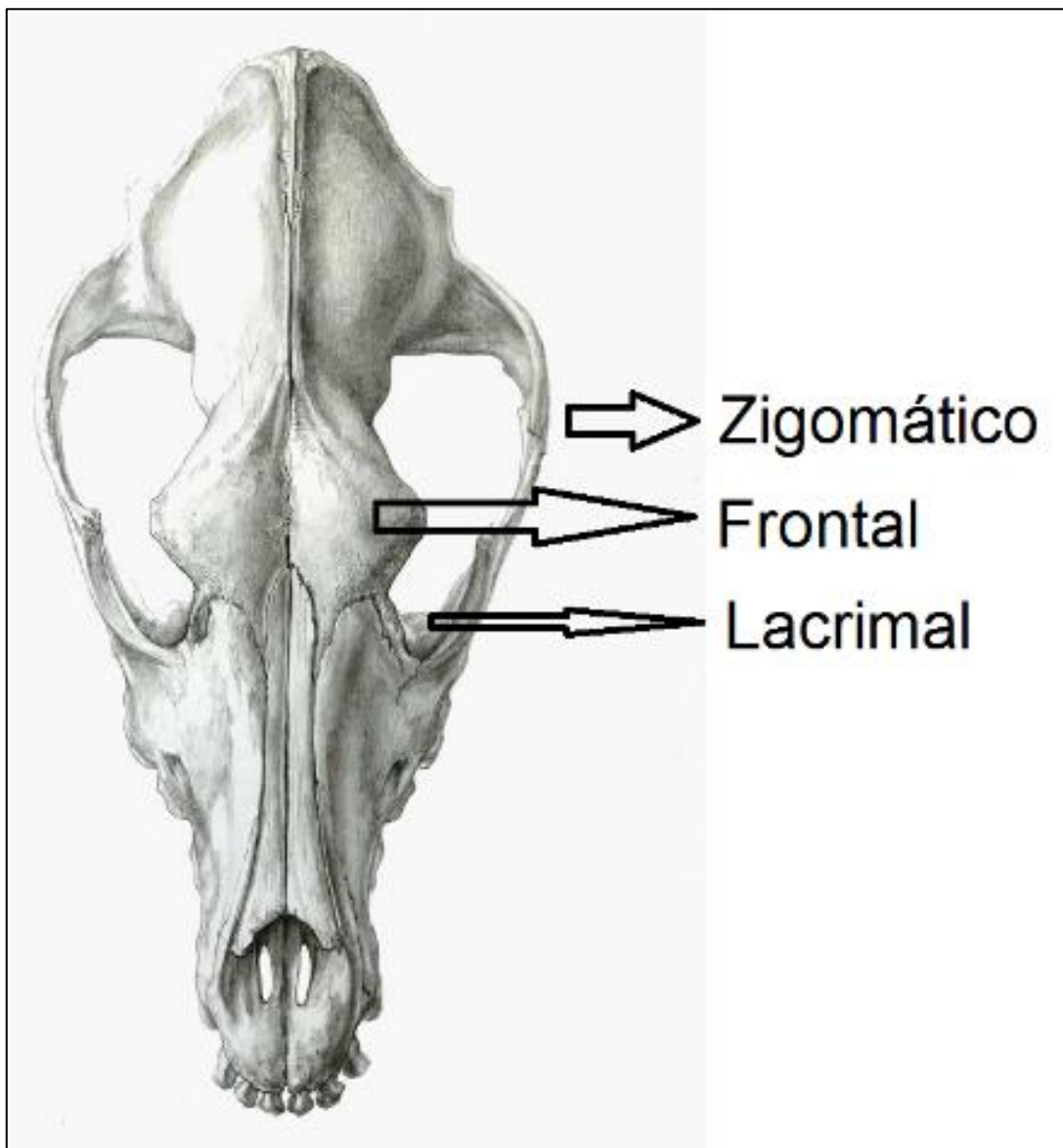
Considerando as informações observadas na literatura e obtidas na prática da aferição de pressão intraocular em cães, a presente pesquisa visa obter primariamente os valores comparativos que podem ser significativos ou não entre a aferição de pressão intraocular em cães sem e com o uso prévio do colírio anestésico, observar se a técnica sem o colírio anestésico é simples de ser executada ou se os animais apresentam reações de desconforto no momento da aferição, e secundariamente, verificar as reações adversas que o anestésico pode causar, assim, avaliar a real necessidade do anestésico local como precursor do exame de tonometria.

2 REVISÃO DA LITERATURA

2.1 ANATOMOFISIOLOGIA OCULAR CANINA

As estruturas ósseas presentes na órbita abrigam o bulbo ocular. Pelos seus forames passam os nervos e vasos sanguíneos envolvidos na função ocular. A borda da órbita é formada pelos ossos frontal, lacrimal e zigomático (figura 1) (PIPPI; GONÇALVES, 2007).

Figura 1 – Desenho esquemático dos ossos que compõem a órbita

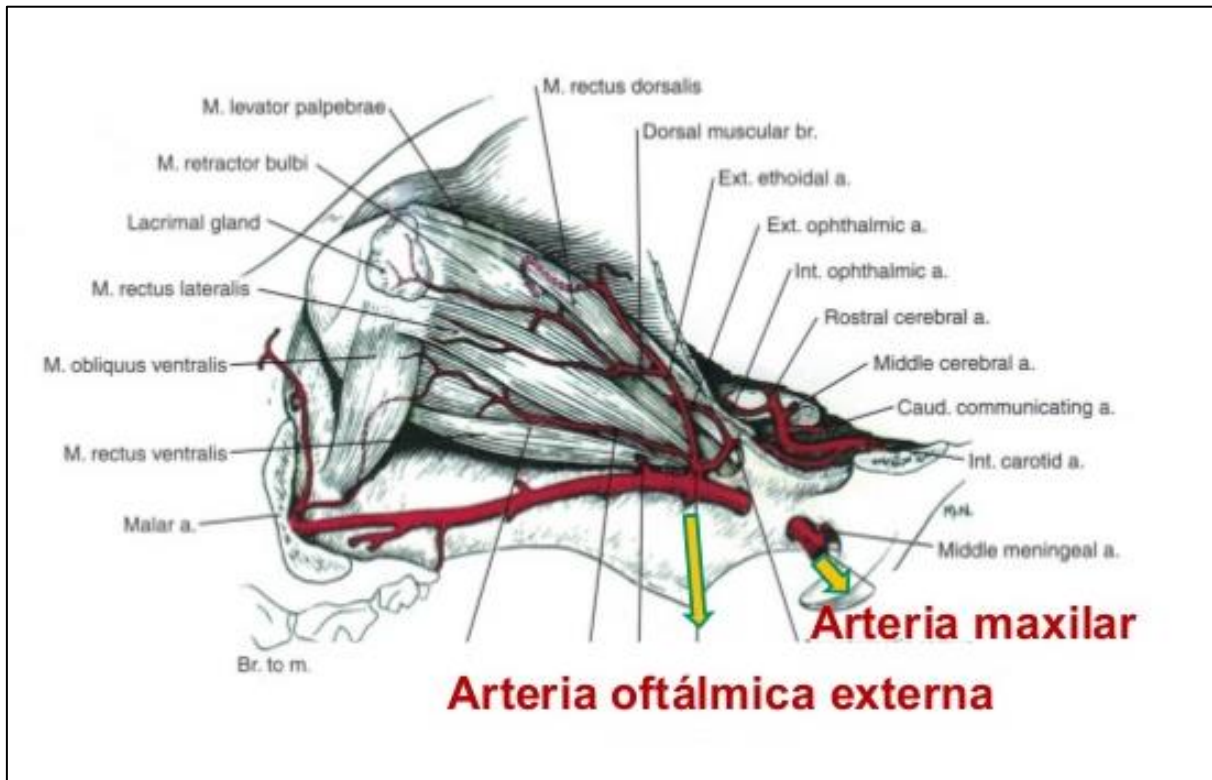


Fonte:

<https://s-media-cache-ak0.pinimg.com/originals/d8/79/2f/d8792fb98bb08b8736ac33c9714f16c8.jpg>

A artéria oftálmica externa, um ramo da artéria maxilar, é a principal fonte de irrigação sanguínea do bulbo ocular (figura 2) (KÖNIG; LIEBICH, 2011).

Figura 2 – Desenho esquemático da posição anatômica da artéria oftálmica externa



Fonte:

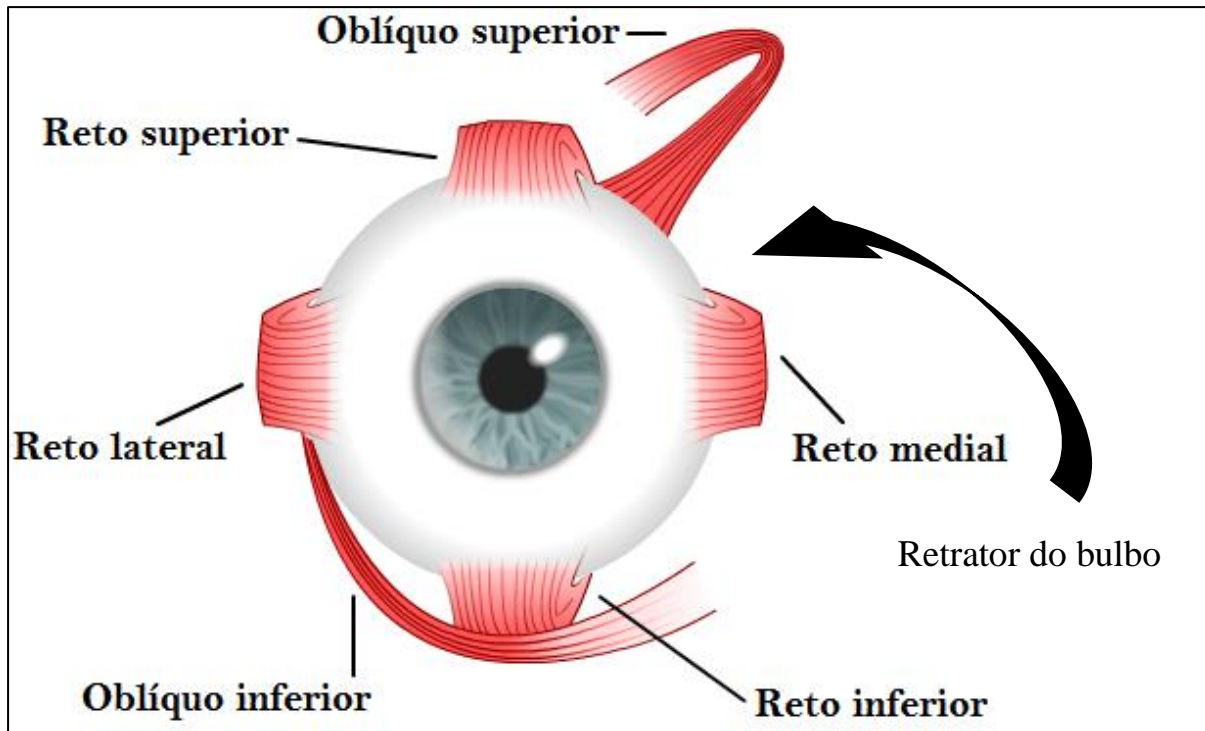
<https://image.slidesharecdn.com/anatomiasantodomingo2013-130307093638-phpapp02/95/anatomia-santo-domingo-2013-7-638.jpg?cb=1362649072>

A fáscia orbital é subdividida em três partes, a periórbita, a fáscia bulbar ou cápsula de Tenon, e a bainha que recobre os músculos extraoculares (PIPPI; GONÇALVES, 2007).

Os músculos extraoculares, têm a função de promover o movimento do bulbo ocular. São compostos pelos músculos reto dorsal, ventral, medial e lateral, oblíquo dorsal e ventral e retrator do bulbo do olho (figura 3). Os músculos reto dorsal e ventral movem o bulbo em um eixo medial e lateral; os músculos reto medial e lateral movimentam em um eixo dorsoventral (KÖNIG; LIEBICH, 2011). Os músculos oblíquo ventral e dorsal mobilizam o bulbo do olho ao redor do eixo visual (DYCE; SACK; WENSING, 2010). O músculo retrator do bulbo do olho emerge próximo ao

forame óptico e forma um cone muscular quase completo ao redor do nervo óptico (KÖNIG; LIEBICH, 2011).

Figura 3 – Desenho esquemático dos músculos extraoculares



Fonte:

http://1.bp.blogspot.com/-XWEfj43d_zY/VYheVTBszYI/AAAAAAAAABZ0/-bf5i8xei04/s1600/musculos-extraoculares.png

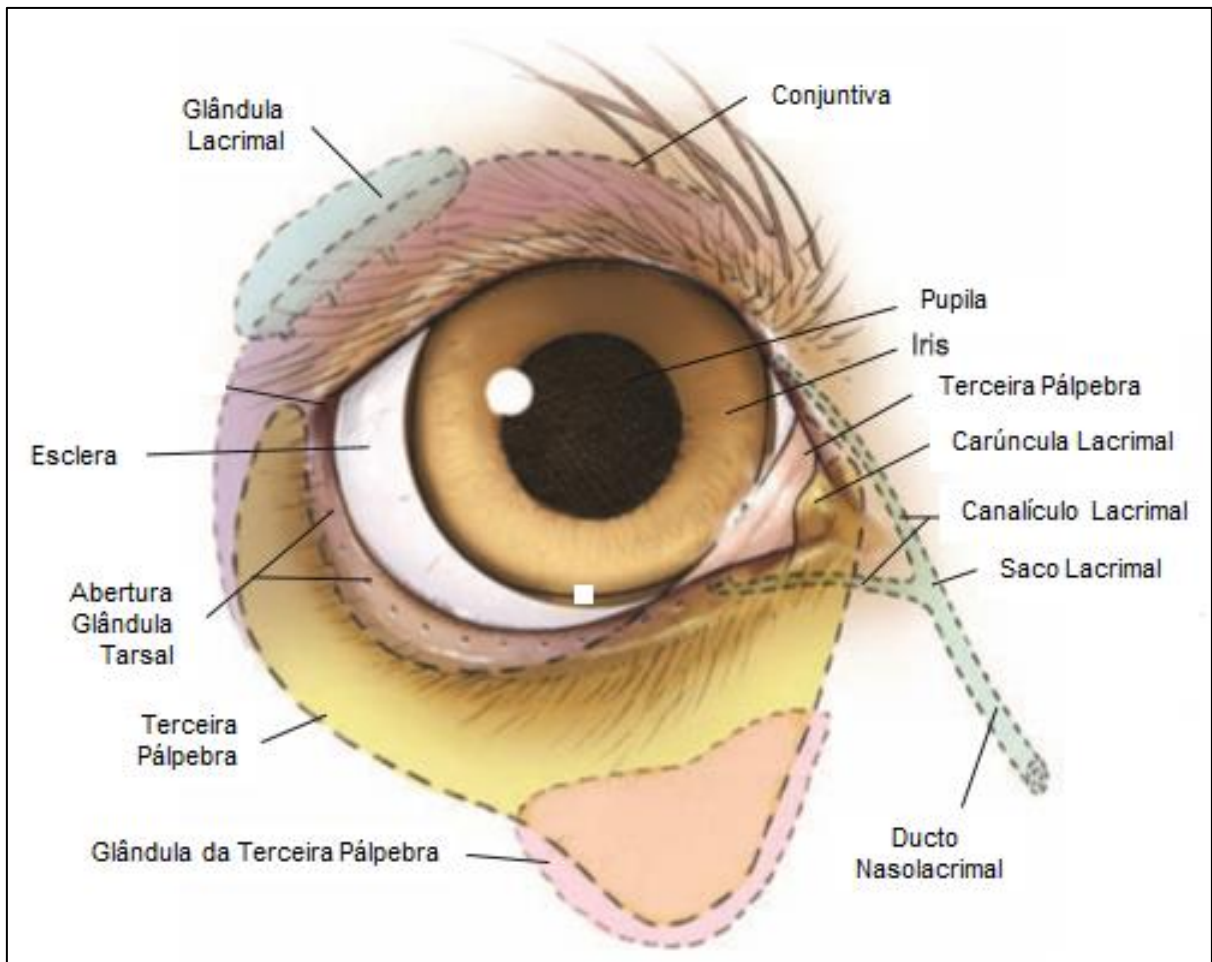
O tecido adiposo atua como elemento de proteção ao olho e músculos oculares. A quantidade de tecido varia entre as espécies (PIPPI; GONÇALVES, 2007).

A pálpebra é formada por três tipos de tecidos: cutâneos, musculares e conjuntivos, associados à presença de mucosa, cílios e glândulas (PIPPI; GONÇALVES, 2007). A pálpebra protege e umedece a superfície ocular. (BIRCHARD; SHERDING, 2008).

A terceira pálpebra é uma prega da conjuntiva localizada no canto medial (nasal) e ventralmente no cão (figura 4), composta por uma borda livre, um esqueleto cartilaginoso em forma de “T” e uma glândula lacrimal. A cartilagem da terceira pálpebra encontra-se entre duas lâminas de conjuntiva. Em sua parte mais profunda, encontra-se aderida a glândula da terceira pálpebra (HERRERA, 2008),

cuja função é de produção da porção aquosa da lágrima (PIPPI; GONÇALVES, 2007), e auxilia nos mecanismos de defesa imunológica da superfície ocular, produzindo anticorpos e lisozima que se integram à lágrima (GELATT, 2003a).

Figura 4 – Desenho esquemático da face anterior do sistema visual



Fonte:

<http://1.bp.blogspot.com/->

[CqpihTvbdK/U5mQdvFTkwI/AAAAAAAAAbM/ccOyY73QoEo/s1600/Gland+2-+the+essential.png](http://1.bp.blogspot.com/-CqpihTvbdK/U5mQdvFTkwI/AAAAAAAAAbM/ccOyY73QoEo/s1600/Gland+2-+the+essential.png)

A conjuntiva palpebral é composta por uma membrana mucosa de coloração avermelhada, porque há ramificação dos vasos sanguíneos (STADES et al., 1999). Suas funções incluem a prevenção do ressecamento da córnea, aumento da mobilidade das pálpebras, e atuação como barreira contra microrganismos e corpos estranhos (PIPPI; GONÇALVES, 2007). A conjuntiva bulbar é, geralmente, muito pálida formada por uma membrana fina, transparente, através da qual a esclera e os tecidos subconjuntivais são claramente reconhecidos (STADES et al., 1999).

O aparelho lacrimal é constituído pela glândula lacrimal, glândula da terceira pálpebra, pequenas glândulas acessórias, e um sistema de ductos que transporta o filme lacrimal (figura 4) (DYCE; SACK; WENSING, 2010). A principal produção de lágrima é mantida pela glândula lacrimal principal (PIPPI; GONÇALVES, 2007).

A glândula lacrimal localiza-se entre o bulbo e a parede dorsotemporal da órbita. Sua produção é serosa nos cães, sendo escoada por vários ductos excretórios que se abrem na margem dorsotemporal da pálpebra superior do saco da conjuntiva (KÖNIG; LIEBICH, 2011) para o fórnice (fórnix) dorsal do saco conjuntival, onde se mistura com a produção das outras glândulas. Movimentos de piscar distribuem o filme lacrimal sobre a parte exposta do olho, que a mantém úmida; a lágrima remove substâncias não próprias e suprime a córnea com nutrientes, além da prevenção de infecção (DYCE; SACK; WENSING, 2010), devido a agentes antimicrobianos existentes na lágrima (PIPPI; GONÇALVES, 2007).

A porção lacrimal repelida pela secreção lipídica das glândulas tarsais ao longo da borda das pálpebras, acumula-se normalmente no ângulo médio do olho, na chamada fossa lacrimal, uma depressão rasa que circunda a carúncula lacrimal. Da fossa a lágrima é removida por ação capilar para o sistema de ductos, através dos pontos lacrimais. Cada ponto lacrimal conduz a um canalículo curto e estreito, o qual se abre no saco lacrimal dilatado. O saco lacrimal marca o início do ducto lacrimal. (DYCE; SACK; WENSING, 2010).

O filme lacrimal protege ativa e passivamente a córnea e a conjuntiva, e as mantém úmidas, supridas com nutrientes e livres de impurezas. O filme lacrimal contém três camadas: externa, intermediária e interna. A camada externa apresenta secreção lipídica (oleosa) proveniente da secreção das células das glândulas de Zeiss e de Meibômio, cuja função é diminuir a evaporação lacrimal e auxiliar na barreira de contenção nas margens palpebrais (PIPPI; GONÇALVES, 2007).

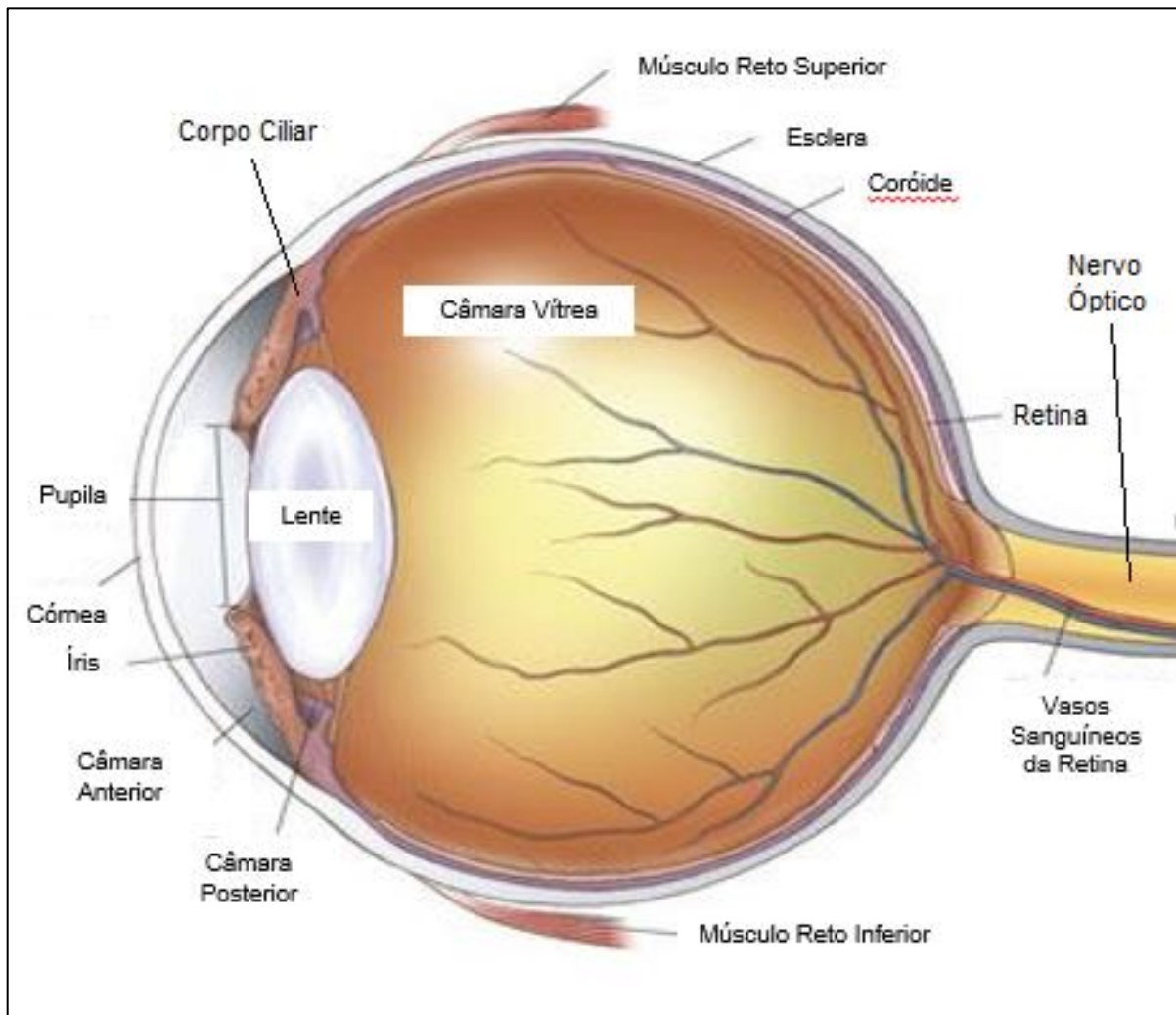
A camada intermediária formada pela fração aquosa da lágrima umedece e nutre a superfície ocular (córnea e conjuntiva) (DYCE; SACK; WENSING, 2010).

A camada interna, é constituída por uma substância mucoide do filme lacrimal, produzida pelas células caliciformes, com função de formar uma camada hidrofílica que serve de base para a camada intermediária serosa. Esta camada adere-se intimamente às células epiteliais da córnea (STADES et al., 1999; PIPPI; GONÇALVES, 2007).

A cobertura da parte anterior do bulbo ocular pelo filme de lágrimas é necessária para a manutenção da integridade óptica da córnea e função normal da visão (PIPPI; GONÇALVES, 2007).

O bulbo é dividido em três túnicas: fibrosa, vascular e nervosa. A túnica fibrosa é formada pela esclera e a córnea (figura 5), que são responsáveis pelo tamanho e formato arredondado do bulbo ocular. Possui uma espessura uniforme, que é mais consistente ao redor do nervo óptico e na região do limbo. A esclera é uma camada que reveste todo o bulbo ocular, dividida em três regiões: a mais externa ou episclera, a média ou esclera propriamente dita e a zona interna (PIPPI; GONÇALVES, 2007).

Figura 5 – Desenho esquemático do globo ocular



Fonte:

<https://s-media-cache-ak0.pinimg.com/736x/ed/79/a0/ed79a0172cea6d61ed91bdca6a2a38a4.jpg>

A córnea representa a porção anterior da túnica fibrosa, possui função refrativa e serve como barreira entre o bulbo e o meio externo (HERRERA, 2008). É regular, lisa, esférica, refletora, transparente, altamente sensível e possui um filme lacrimal intacto (STADES et al., 1999). Ela é dividida em quatro camadas: epitélio anterior, estroma, membrana de Descemet e endotélio (PIPPI; GONÇALVES, 2007).

Fisiologicamente, a córnea é avascular, sua nutrição se dá por um processo de diálise pelos vasos sanguíneos do plexo perilimbar, e em menor grau, pela lágrima e humor aquoso. A porção aquosa da lágrima, se encarrega de transportar o oxigênio e imunoglobulinas A e G para a superfície da córnea (SLATTER, 2005). O metabolismo ocorre principalmente pelo endotélio, mas também no endotélio, por meio de um mecanismo baseado na bomba de sódio e potássio, realiza a deturgência, que controla a entrada e saída das substâncias para o interior da córnea. Os nervos sensoriais corneais são em grande quantidade e são derivados da divisão do quinto par de nervos cranianos. Os troncos nervosos adentram no estroma através do limbo, avançando radialmente para o centro da córnea, onde ocorre repetidas ramificações que chegam ao epitélio como terminações nervosas livres (LAUS; ORIA, 2004).

A túnica vascular é dividida em íris, corpo ciliar e coroide (figura 5). A íris é um anel delgado formado por um tecido intensamente vascularizado que repousa sobre a face anterior da lente. Sua margem pupilar central é livre. A margem ciliar é contínua com o corpo ciliar e com o ângulo iridocorneal. O estroma contém dois músculos lisos, o esfíncter e o dilatador da pupila, os quais regulam a abertura para a quantidade de luz que atinge a retina. As células pigmentadas da íris contêm melanina, que protege a retina de luminosidade intensa. A quantidade e o tipo dos pigmentos, como, eumelaninas, pteridinas, purinas e carotenóides, definem a cor da íris cuja determinação é genética (KÖNIG; LIEBICH, 2011).

O corpo ciliar começa na face posterior da íris e continua até a *ora ciliares retinae*. O processo ciliar é o órgão secretor de humor aquoso. As duas camadas de seu epitélio estão firmemente aderidas e contêm junções firmes que formam a barreira hemato-aquosa. Essas camadas circundam o estroma cuja vascularização é intensa com função de nutrição do segmento anterior. Anteriormente, o corpo ciliar se funde com a íris, no plexo venoso escleral, e na sua base estão as fibras do músculo ciliar (STADES et al., 1999).

A coróide inicia-se a partir do corpo ciliar, envolve todo o segmento posterior, e está situada entre a esclera e a retina, contém uma densa rede de vasos sanguíneos embutida no tecido conjuntivo, e é intensamente pigmentada. Na parte dorsal, a coróide forma uma área levemente refletora, de coloração variada, conhecida como tapete lúcido. Esta é uma camada avascular entre os capilares e a rede de vasos maiores. As células do tapete, contêm bastonetes cristalinos, dispostos de tal maneira que a luz incidi neles e divide-se em seus componentes, resultando na iridescência característica (DYCE; SACK; WENSING, 2010).

A túnica nervosa é constituída pela retina (figura 5), que é uma camada fotossensível que reveste todo o segmento posterior do olho. A retina é dividida em duas camadas, o epitélio pigmentar da retina (EPR) e a neurorretina. O EPR é a lâmina mais externa da retina e está aderida à membrana coriocapilar. É fundamental para uma atividade neurorretiniana normal, entre suas diversas funções, proporcionar o meio de transporte para os metabólitos essenciais para as lâminas externas da neurorretina e reciclar os materiais segmentares já empregados por esta no processo da visão. A neurorretina é responsável por converter a luz, em impulsos nervosos, um processo denominado fototransdução, e pela subsequente modificação destes impulsos à medida que atravessam o nervo óptico (HERRERA 2008).

O cristalino é responsável pela microfocalização da visão, é uma lente intraocular, totalmente transparente, e se apresenta de forma biconvexa (figura 5) (STADES et al., 1999). Ele se localiza em uma depressão do vítreo, a fossa patelar, e é sustentado pelas fibras zonulares que se estendem do epitélio não-pigmentado do processo ciliar ao seu equador, em toda a sua circunferência. É composto aproximadamente por 65% de água e 35% de proteínas, sendo a estrutura mais rica em proteínas do organismo. O cristalino é dividido por cápsula (anterior e posterior), córtex e núcleo. A cápsula atua como um envoltório atuando, juntamente com os ligamentos zonulares, na manutenção do posicionamento anatômico da lente. Por ser avascular, a lente nutre-se e oxigena-se a partir do humor aquoso. A glicose é a fonte de energia mais importante (HERRERA, 2008).

Após passagem pela lente, os raios luminosos adentram o humor vítreo. Este consiste em massa gelatinosa, constituída principalmente por água, mas com estroma de fibras transparentes finas que se condensam em membrana na superfície. O corpo vítreo, como também é conhecido, ocupa o espaço entre a lente

e a retina. Ao contrário do humor aquoso, o humor vítreo não é continuamente repostado; seu volume, portanto, é constante (DYCE; SACK; WENSING, 2010). Além disso, ele propicia a contrapressão necessária para segurar a parte neural da retina justaposta contra o epitélio pigmentar (STADES, 1999).

O nervo óptico é formado por um agregado de axônios das células ganglionares da retina na lâmina crivosa. As fibras convergem na papila óptica, que está na superfície ventrolateral do fundo, penetram na coróide e na esclera, passam para o forame óptico e depois do quiasma para dentro da cavidade craniana (figura 5). O nervo óptico está revestido pelas meninges cranianas, em seu percurso do crânio até o bulbo do olho (GETTY, 1986).

2.2 HUMOR AQUOSO

O humor aquoso é um fluido transparente que ocupa as câmaras anterior e posterior, e se assemelha a um ultrafiltrado do plasma. A taxa de formação, em condições normais, iguala-se à de drenagem, determinando a pressão intraocular (PIO) com pequena variação diurna (COLLINS; GROSS; MOORE, 1995).

É produzido no corpo ciliar pelas células epiteliais dos processos ciliares. O humor aquoso entra na câmara posterior, com uma taxa média de 2,5 microlitros por minuto (SAFADY, 1998). Cada processo ciliar é composto por vasos sanguíneos envolvidos por tecido conjuntivo e revestidos por uma dupla camada de células epiteliais. A camada externa é constituída de células pigmentadas e a mais interna é formada por células não pigmentadas. O transporte de fluidos através do epitélio ciliar é feito por três mecanismos distintos: difusão, ultrafiltração e secreção (SAKUMA, 1990). A difusão de solutos ocorre a favor do gradiente de concentração, ou seja, da área de maior concentração para a área de menor concentração. Os compostos lipossolúveis são exemplos de substâncias que sofrem difusão. A ultrafiltração ocorre quando o movimento de um composto através da membrana celular é aumentado pela força hidrostática (GELATT, 2013).

O transporte ativo requer energia para a secreção de material contra um gradiente de concentração. O mecanismo de transporte energia-dependente está presente no corpo ciliar. Os íons sódio e cloro são bombeados ativamente para o interior do aquoso e a água é retirada, de forma passiva, por um gradiente de concentração. Ativador de ATPase sódio e potássio contribui para a formação ativa

da maioria do humor aquoso, provavelmente pela associação com a bomba de sódio e potássio. Os íons bicarbonato estão presentes em concentrações elevadas. Esse evento está relacionado à presença de anidrase carbônica, a qual catalisa a formação de ácido carbônico e dissocia-se, permitindo que íons de bicarbonato cheguem ao aquoso (KAUFMAN; ALM, 2004).

O humor aquoso é composto por mais de 99% de água e o restante de sua composição são substâncias orgânicas (proteínas, glicose, uréia, creatinina, ácido úrico, ascorbatos, lactatos e ácido hialurônico) e inorgânicas (sódio, potássio, bicarbonato e cloro). Suas concentrações são variáveis no fluido intra-ocular, em relação ao plasma sanguíneo. Exerce importantes funções para o bulbo ocular, a partir de suas características, e dentre elas, estão a óptica, nutrição e a proteção.

A maior porcentagem do humor aquoso produzido pelos processos ciliares deixa o olho através da malha trabecular localizada no ângulo de drenagem (irido-corneano), em seguida escoam para as veias menores da esclera onde se encontra o plexo venoso da esclera. Existe uma via não-convencional de escoamento chamada de via uveoescleral, que é responsável por, aproximadamente, 25% da drenagem do humor aquoso (SAFADY, 1998).

A barreira sangue-humor aquoso é uma barreira funcional entre o sangue dos capilares do estroma ciliar e o aquoso da câmara posterior. Os capilares têm endotélio delgado com muitos poros e fenestrações que permitem a passagem de moléculas maiores para o estroma. Essa barreira restringe a entrada de algumas substâncias para o interior do humor aquoso (MACKNIGHT et al., 2000).

O humor aquoso carrega nutrientes para íris e córnea, e, portanto, recebe produtos do metabolismo. Assim, sua composição se altera com sua passagem pelo corpo ciliar e ângulo de drenagem (SLATTER, 2005).

2.3 PRESSÃO INTRAOCULAR

A pressão intraocular (PIO) é definida como a pressão exercida pelo conteúdo dos olhos sobre a parede do bulbo ocular (MURPHY, 1985). Esta pressão é determinada pelo volume de vários componentes internos do olho, como humor aquoso e sangue (os quais exercem uma pressão para fora) em decorrência a uma conformidade intrínseca, e forças compressivas externas, como as túnicas,

principalmente a túnica fibrosa (que exercem uma pressão para dentro). As influências fisiológicas mais importantes sobre a PIO são o movimento do humor aquoso, as alterações do volume sanguíneo da coróide (pode sofrer alterações decorrentes do aumento súbito da pressão arterial sistêmica), a pressão venosa central e o tônus muscular extraocular. Assim sendo, o aumento da pressão venosa ou a redução da área de drenagem, aumentam a resistência à saída do humor aquoso com conseqüente aumento da PIO (COLLINS; GROSS; MOORE, 1995).

Patologicamente, o glaucoma primário, é o aumento da PIO devido à obstrução da drenagem do humor aquoso pelo ângulo irido-corneal (JEGOU, 1989). No glaucoma secundário, a elevação da PIO deve-se à doença intra-ocular que se instalou, causando uma obstrução do ângulo de drenagem, as causas mais frequentes são as luxações ou subluxações da lente, cataratas, uveítes, neoplasias intra-oculares, traumas ou complicações pós-operatórias (GELATT & BROOKS, 1999). Algumas doenças sistêmicas podem causar manifestações oculares que ocasionam o aumento da pressão, como, a hepatite infecciosa canina (BIRCHARD; SHERDING, 2008), leishmaniose (GELATT, 2014), hiperadrenocorticism (PLUMMER; SPECHT; GELLAT, 2007), hipotireoidismo (CRISPIN; BARNETT, 1978), hipertensão (BARTGES et al., 1996), síndrome uveodermatológica (SIGLE et al., 2006) e linfoma (SLATTER, 2012).

2.3.1 Aferição da Pressão Intraocular

A tonometria é um exame utilizado para a mensuração da pressão intraocular (PIO), é simples, não invasivo e fornece valores necessários para o monitoramento do paciente (GELATT, 2014). Pode ser realizada com tonômetros distintos, cada qual com suas particularidades (OLLIVIER; PLUMMER; BARRIE, 2007). Basicamente, existem duas formas de se avaliar a PIO: indentação e aplanção. A indentação é representada apenas pelo tonômetro de Schiötz. Já a aplanção, é composta por diferentes formas e tipos de aparelhos, pode ser subdividida em 3 tipos, aplanção por contato (Kowa HA-2, Maklakoff, Draeger, Goldmann, Pascal, Tono-Pen, Perkins, Markay-Marg), aplanção por rebote (Tonovet e Tonolab), ou aplanção de não contato (Pneumotonômetro). Sugere-se, dessa maneira, que o

acompanhamento do paciente deva ser realizado sempre com o mesmo instrumento (RUSANEM et al., 2010).

Na medicina veterinária atualmente, a tonometria de aplanção com aparelhos portáteis é a forma mais empregada, pois, como se trata muitas vezes de pacientes não colaborativos, o posicionamento da cabeça em aparelhos fixos, se torna desfavorável (ANDRADE, 2011). Embora o Tonovet seja um aparelho mais novo, está sendo muito difundido entre os médicos veterinários oftalmologistas, principalmente por ter um sistema capaz de ser utilizado em córneas pequenas, como de alguns animais silvestres, e também, em aves e roedores (AHN, 2012).

O tonômetro de Schiötz é posicionado verticalmente sobre a córnea na horizontal, formando um ângulo de 90°. A córnea deve ser previamente dessensibilizada com anestésico local (OLLIVIER; PLUMMER; BARRIE, 2007). Ele afere a tensão ocular, mensurando com que facilidade a córnea é indentada por um prato metálico ligado a um êmbolo assentado em um eixo. O deslocamento de determinado volume de líquido no olho, é representado pelo movimento de uma alavanca ao longo de uma escala ligada ao êmbolo, que é proporcional a PIO (MAGGS, 2008).

A tonometria de aplanção mede a PIO por meio da aplicação de uma força sobre a córnea. Para isso, dois sistemas foram desenvolvidos. Em 1855, Maklakoff propôs que a força aplicada sobre a córnea se mantinha constante, enquanto a área aplanada variava. Já em 1957, Goldmann e Schimidt afirmaram que a área da córnea a ser aplanada é que permanecia constante e a força aplicada variava. Assim, surgia o princípio da tonometria Goldmann. Vários tonômetros que utilizam a força de aplanção foram desenvolvidos, incluindo de Draeger, Perkins, e Mackay-Marg que utilizam o sistema de Goldmann. O Pneumotonômetro é baseado no sistema de aplanção, porém em vez de um prisma, o centro da córnea é aplanado por um jato de ar (BETINJANE, 2009).

A tonometria de rebote avalia a aceleração e desaceleração da probe em contato com a córnea, e dispensa a anestesia corneal prévia (RUSANEM et al., 2010). Na Medicina Veterinária, os tonômetros de rebote são o Tono Vet[®]¹ e o

¹ Tono Vet[®]: aparelho da marca Icare[®], produzido em Icare Finland Oy Äyritie 22 / Tuike FI-01510 Vantaa, Finland.

TonoLab®²(desenvolvido para a utilização em roedores) (PARK et al., 2011). O Tono Vet® foi especialmente desenvolvido para o uso em animais, podendo ser calibrado para diferentes espécies (PEREIRA et al., 2011).

O Tono-Pen XL®³ realiza a aplanção da córnea ao entrar em contato com sua superfície, de tal modo que a força aplicada para aplanar esta superfície, multiplicada por dez, corresponde à PIO em milímetros de mercúrio (mmHg). É considerado um tonômetro de alta precisão, exceto em córneas com superfície que diferem do padrão fisiológico como pigmentação, leucoma cicatricial, úlceras e secreções (BETINJANE, 2009; DALMORO; NETO, 2004). Tem sido preferencialmente utilizado para aferir a PIO na medicina veterinária em cães e gatos, mas também é indicado para ser usado em outras espécies como répteis e grandes aves (GELATT, 2003b).

O Tono-Pen AVIA®⁴ é a versão mais recente do Tono-Pen XL® e difere dos demais por ser ergonômico, propiciando ser utilizado em qualquer posição, e não necessita ser calibrado, o que simplifica o processo de mensuração, e é ativado quando toca a córnea. A ponta da sonda possui um transdutor que mede a força aplicada. Um microprocessador calcula a PIO analisando a curva força/tempo gerada pelo transdutor durante a aplanção da córnea (MUSCHART; POURJAVAN, 2008). O aparelho acusa a variabilidade e a qualidade entre as medidas obtidas e o erro-padrão médio (BETINJANE, 2009). Sua ponteira possui 1,0 mm de diâmetro e possibilita a mensuração da PIO de 5 a 55 mmHg. É de fácil manipulação e possui boa relação com a tonometria de Goldmann. É capaz de medir pressões em olhos com córneas edemaciadas ou irregulares, bem como sobre lentes terapêuticas de forma confiável (MUSCHART; POURJAVAN, 2008).

Billy et al.(2015) realizaram um estudo transversal com o Tono-Pen AVIA®, objetivando determinar a sensibilidade e especificidade do aparelho, seus resultados mostraram sensibilidade (indivíduos verdadeiramente com pressão intraocular

² TonoLab®: aparelho da marca Icare®, produzido em Icare Finland Oy Äyritie 22 / Tuike FI-01510 Vantaa, Finland.

³ Tono-Pen XL®: aparelho da marca Reichert®, produzido em Reichert Technologies World Headquarters & North American Service Center Reichert, Inc. 3362 Walden Avenue, Suite 100 Depew, NY 14043 USA.

⁴ Tono-Pen AVIA®: aparelho da marca Reichert®, produzido em Reichert Technologies World Headquarters & North American Service Center Reichert, Inc. 3362 Walden Avenue, Suite 100 Depew, NY 14043 USA.

aumentada) de 56,3% e especificidade (indivíduos verdadeiramente com pressão intraocular normal) de 97,8%, com valor preditivo positivo (proporção de doentes entre os positivos) de 69,2% e o valor preditivo negativo (proporção de sadios entre os negativos) de 96,2%. Com isso, concluíram que a alta especificidade e valor preditivo negativo mostram que o Tono-Pen AVIA® é confiável e pode ser utilizado com um mínimo de treinamento.

2.4 COLÍRIOS ANESTÉSICOS

A palavra anestesia provém diretamente do grego *an*, que significa sem, e *aisthesis*, que significa sensação. Os anestésicos locais (AL) compreendem uma série de substâncias químicas localmente aplicadas, com estruturas moleculares semelhantes, capazes de inibir a percepção das sensações (sobretudo a dor). A cocaína, o primeiro anestésico local, foi isolado pela primeira vez em 1860 por Albert Niemann. Em 1886, Carl Koller introduziu a cocaína na prática clínica como anestésico local para oftalmologia. Entretanto, suas propriedades aditivas e toxicidade levaram à busca por substitutos. A procaína, o primeiro desses substitutos, foi sintetizada em 1905 (GOLAN, 2014).

Os anestésicos locais exercem seu efeito bloqueando de forma reversível os canais de sódio nas membranas celulares, que são estimuladas por voltagens elétricas através dos axônios, inibindo assim, a propagação dos potenciais de ação ao longo dos neurônios. Por meio da inibição da propagação do potencial de ação, os anestésicos locais impedem a transmissão da informação para o sistema nervoso central (SNC). Então, a atuação do anestésico local se baseia em bloquear a entrada de sódio nas fibras nervosas (GELATT, 2013; GOLAN, 2014; MARCONDES, 1999).

A superfície ocular, contudo, a córnea, é constituída por várias terminações sensitivas da primeira divisão do nervo trigêmeo, sendo que, em algumas regiões a densidade destas inervações pode ser de 300 a 600 vezes maior que a da pele (ROZSA; BEUERMAN, 1982). Os troncos nervosos penetram no estroma junto ao limbo, avançando radialmente, em direção à córnea central, onde se ramificam repetidas vezes, terminando no epitélio como terminações nervosas livres (DAMASCENO; CHAVES, 2003). O anestésico local impede a entrada de sódio no

meio intracelular. Com isso, ocorre a dessensibilização da córnea resultando em ausência de resposta de forma temporária aos estímulos externos (CANGIANI, 1997).

Os colírios anestésicos desempenham papel de fundamental importância na oftalmologia humana e veterinária (MARSH et al., 2005). Manipulações simples para fins de diagnóstico, tais como a tonometria, inspeção da superfície ocular em busca de corpo estranho, inspeção da terceira pálpebra e do ducto nasolacrimal, seriam praticamente impossíveis sem a utilização desses fármacos (BECKER; REED, 2006).

As soluções anestésicas mais comumente utilizadas no Brasil para anestesia da superfície ocular são o cloridrato de tetracaína associado ao cloridrato de fenilefrina, o cloridrato de proximetacaína, e o cloridrato de oxibuprocaina (STILES; KROHNE; RANKIN, 2001).

O cloridrato de tetracaína é um derivado do ácido para-aminobenzoico, e é o mais potente anestésico local, com maior penetração na córnea para uso oftalmológico, tendo apresentação de 1% e 2%, e deve ser instilado no saco conjuntival. A ação da tetracaína 1% tópica tem início entre treze e trinta segundos e duração de quinze a vinte minutos após a instilação em humanos (BARTLETT, 2000).

O cloridrato de proparacaína recebe a denominação brasileira de cloridrato de proximetacaína, é um derivado éster do ácido benzoico e possui características similares às do cloridrato de tetracaína. A apresentação é de 0,5%, com tempo de ação para início da anestesia em torno de treze segundos, perdurando por quinze minutos em média em cães (MARCONDES, 1999).

A instilação de duas gotas de proximetacaína em cães, com intervalo de um minuto entre as gotas, gera uma anestesia da córnea com duração aproximada de vinte e cinco minutos, e tempo de latência de um minuto, mostrando que o proximetacaína também (HERRING et al., 2005). Tanto a tetracaína 0,5%, quanto a proximetacaína 0,5% produzem anestesia corneconjuntival, após 30 a 60 segundos (HERRERA, 2008).

A instilação do anestésico local geralmente provoca um desconforto ocular, levando a um estímulo doloroso. Isto ocorre devido ao pH das soluções comerciais que diferem do pH da lágrima que é de 7,4. Soluções instiladas com pH menor que 6.8 causam ardor, lacrimejamento e edema (WEAVER et al., 2003). A solução de

proximetacaína, possui pH 4,64, já a da tetracaína apresenta pH de 4,54 (BARTFIELD; HOLMES; RACCIO-ROBAK, 1994). A tetracaína, em solução oftálmica, tem grande uso na medicina veterinária, porém poucos estudos elucidam seu tempo de ação e eficácia anestésica em animais. Seus efeitos oculares foram bem estabelecidos em seres humanos, em que apresenta duração anestésica ligeiramente inferior à proximetacaína, além de estar associada a desconforto na aplicação (BARTFIELD; HOLMES; RACCIO-ROBAK, 1994). Uma desvantagem da proximetacaína é a necessidade da conservação em temperatura de 4°C. Porém Stiles, Krohne e Rankin (2001) evidenciaram eficácia de ação deste colírio mantido em temperatura ambiente por até duas semanas.

O uso de colírios anestésicos, sobretudo, a tetracaína, está associado a reações alérgicas, como a dermatite de contato e quemose, cujo efeito adverso é frequente em cães (DANNAKER; MAIBACH; AUSTIN, 2001). As alterações possíveis encontradas são redução da estabilidade da lágrima, alteração de secreções lacrimais, toxicidade epitelial e endotelial, e contaminação bacteriana (GHOSE et al., 2001). O colírio de proximetacaína não promove diferença na produção lacrimal em cães (HAMOR et al., 2000). Porém, quando se faz instilações repetidas desses fármacos, interfere-se na regeneração epitelial, por meio da diminuição da mitose e da migração celular, retardando o processo de cicatrização de lesões corneais (MOREIRA et al., 1999). A instilação de uma gota de proximetacaína 0,5% é capaz de aumentar, de maneira transitória, a espessura da córnea (NAM et al., 2006), devido a um descontrole na bomba de sódio e potássio no endotélio, causando o edema (WEEKERS, 1974). O aumento da espessura da córnea pode levar a uma leitura maior que a real no exame de tonometria (KO et al., 2005).

A fenilefrina, um simpatomimético, que é um componente associado ao colírio de tetracaína, induz vasoconstrição local e aumenta o tempo de ação do anestésico local. A fenilefrina mesmo em concentrações baixas, como 0,1%, é potencialmente, um fármaco que causa reação alérgica, podendo desencadear blefaroconjuntivites imediatamente ou tardiamente (BARTFIELD; HOLMES; RACCIO-ROBAK, 1994; SHAFI; KOAY, 1998).

3 MATERIAIS E MÉTODO

Foram estudados 100 cães hípidos, 43 machos e 57 fêmeas, sem raça definida, de peso variado, dóceis e que não apresentaram resistência à contenção (foram descartados os inquietos e agressivos), com faixa etária entre um ano e seis meses, e seis anos de idade, alojados em uma organização não governamental⁵ localizada em Maringá – PR.

A amostragem para utilização dos animais foi aleatória. O delineamento experimental foi inteiramente casualizado com dois tratamentos, sendo T1: animais que não receberam o anestésico local; e T2: animais que receberam 1 gota do cloridrato de tetracaína associado ao cloridrato de fenilefrina⁶. Foram utilizados 50 animais por tratamento, a pressão intraocular (PIO) foi aferida no mesmo horário para ambos os grupos. Para que o efeito residual não interferisse nos dados deste estudo, foi analisado apenas um olho de cada animal, segundo as normas da ARVO (The Association for Research in Vision and Ophthalmology).

Para seguir um padrão durante a realização dos exames, as aferições foram executadas pelo mesmo examinador em todos os animais. Foi preconizado que examinasse o olho esquerdo dos cães avaliados, pelo fato de maior comando manual na contenção da cabeça dos animais com a mão esquerda, e o uso da mão direita cujo domínio é melhor na precisão da técnica, utilizada com o aparelho de tonometria portátil (figura 6).

⁵ Dignidade Animal: Localizado na Avenida Monlevade, 426-480 - Zona 10, Maringá – PR.

⁶ Colírio Anestésico®: colírio anestésico (cada ml contem: 10 mg de cloridrato de tetracaina e 1 mg de cloridrato de fenilefrina. Veículo: ácido bórico, edetato dissódico, cloreto de benzalcônio e água purificada q.s.p.) do laboratório Allergan Produtos Farmacêuticos Ltda, São Paulo – SP.

Figura 6 – Imagem fotográfica do posicionamento das mãos do examinador

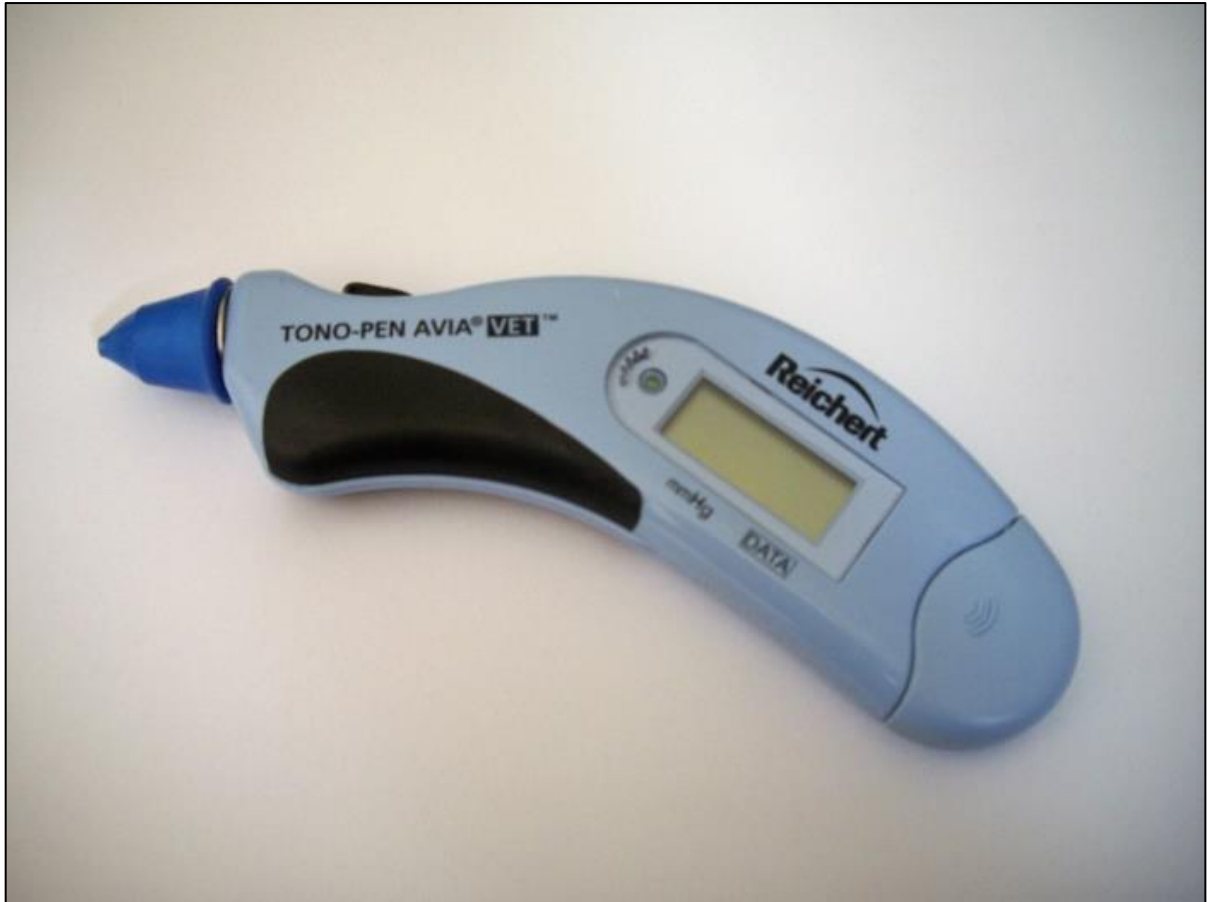

Fonte: O próprio autor

O tonômetro portátil utilizado foi o Tono-Pen AVIA VET⁷, em que a película protetora era descartada a cada aferição (figura 7).

⁷ Tono-Pen AVIA VET®: aparelho portátil da marca Reichert®, do tipo tonômetro, utilizado para aferir a pressão intraocular, versão veterinária do TONO-PEN AVIA®.

Figura 7 – Imagem fotográfica do Tono-Pen AVIA VET®



Fonte: O próprio autor

A aferição da PIO iniciou-se logo após a instilação da gota do anestésico local.

Os dados foram testados para normalidade pelo teste de Shapiro-Wilk e para homogeneidade de variâncias pelo teste de Bartlett. Foi utilizado o teste t de student para amostras independentes para comparação dos dois grupos utilizando-se um nível de 5% de significância. Para as análises utilizou-se o pacote computacional R.

Para avaliar se o número de cães com retração do bulbo ocular (movimento que se deve a contração do músculo retrator do bulbo) durante o exame foi significativo em relação ao efeito imediato do anestésico local, utilizou-se o teste do qui-quadrado para comparação dos dois grupos, com um nível de 5% de significância.

4 RESULTADOS E DISCUSSÃO

Este estudo se tornou conveniente devido a relação do anestésico local com o exame de tonometria, pois, a recomendação do anestésico local antes das tomadas de pressão intraocular (PIO) é algo que vem desde o primeiro aparelho amplamente utilizado de aferição, Tonômetro de Schiötz em 1905, que necessitava da anestesia ocular (FEATHERSTONE; HEINRICH, 2013), e com tal característica, essa metodologia se perpetuou até os dias atuais mesmo com o aparecimento de aparelhos mais modernos, que torna o exame muito mais simples e rápido de ser realizado. Contudo o anestésico local, expõe os olhos aos efeitos adversos.

Na medicina veterinária não foram realizados até o momento estudos comparativos em que dispensa o uso do anestésico local. Em humanos os poucos estudos, diz respeito ao uso ou não de anestésico local somente em tonômetros de não-contato (pneumotonômetro). Tavares (2003) demonstrou que a PIO não sofre influência estatística com o uso ou não do anestésico local.

As medidas descritivas da variável da PIO estão listadas na Tabela 1.

Tabela 1 – Descrição das médias, desvios padrão, coeficiente de variação, valores mínimo e máximo para pressão intraocular dos cães dos grupos T1 e T2

| Parâmetros estatísticos | Grupo T1 (Sem colírio) | Grupo T2 (Com colírio) |
|-----------------------------|---------------------------|---------------------------|
| Média (mmHg) | 15,08 a | 13,88 a |
| Desvio padrão (mmHg) | 4,10 | 3,40 |
| Coeficiente de variação (%) | 0,24 | 0,27 |
| Mínimo (mmHg) | 7 | 8 |
| Máximo (mmHg) | 24 | 22 |

Médias seguidas de letras iguais não diferem pelo teste t ($p > 0,05$)

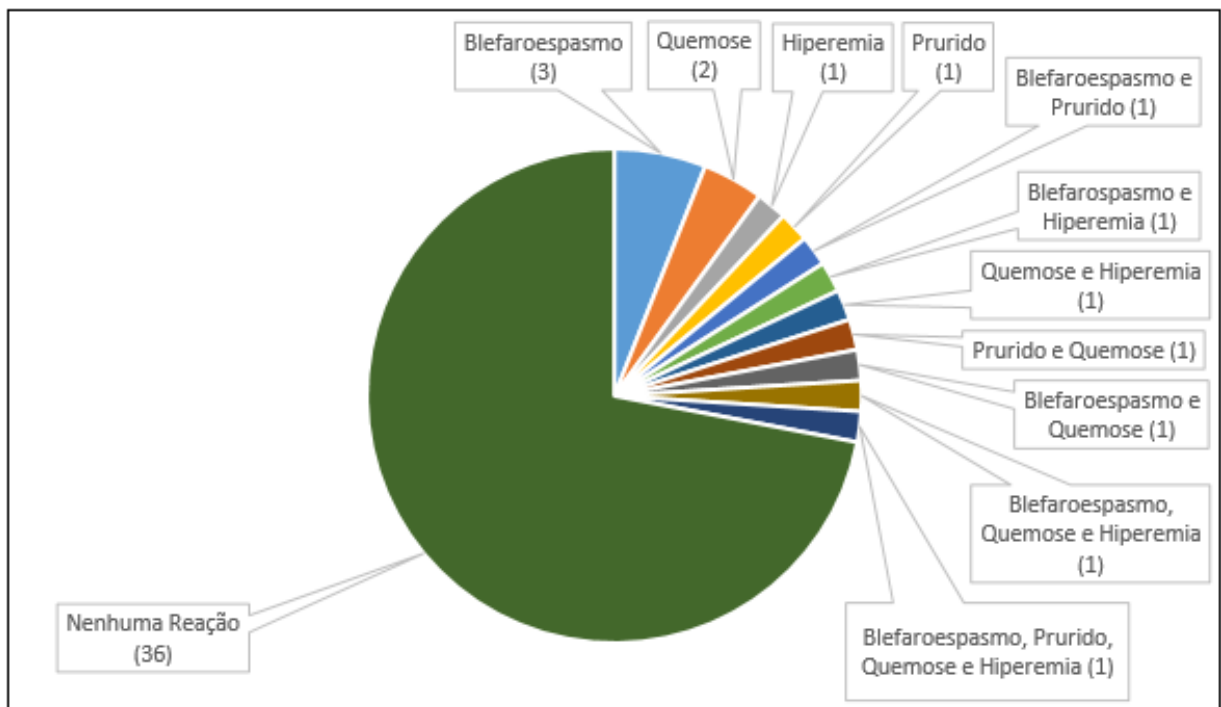
Fonte: O próprio autor

Não foi observada diferença estatística entre os dois grupos ($p > 0,05$). Os valores absolutos das PIO encontradas estão descritas nos Apêndices A e B. Houve uma diferença de 1,2 mmHg entre as médias de PIO encontradas nos dois grupos (15,08 no T1 e 13,88 no T2), e em nenhum dos grupos houve uma diferença dos padrões fisiológicos.

Neste experimento, os animais do grupo T1 que não receberam o anestésico local suportaram muito bem o exame, não demonstraram desconforto ou outro sinal

clínico na córnea ao toque do aparelho. Porém tratavam-se de animais que aceitavam a contenção manual do avaliador e não mostravam qualquer tipo de agressão ou vocalização. Entretanto verificou-se que 14 (28%) animais do grupo T2, nos quais instilou-se o anestésico local, apresentaram algum tipo de reação clínica como blefaroespasma (8 animais), prurido (4 animais), hiperemia (5 animais) e quemose (7 animais) após a instilação do anestésico local (figura 8).

Figura 8 – Distribuição das reações clínicas observadas nos animais



Fonte: O próprio autor

O uso da tetracaína está associado a reações alérgicas, como a dermatite de contato e quemose, cujo efeito adverso é frequente (DANNAKER; MAIBACH; AUSTIN, 2001). Parchen e colaboradores (2011) compararam a ação anestésica da administração de colírio de tetracaína 1% e proximetacaína 0,5% em cães, e concluíram que a proximetacaína tem efeito menos deletério quando comparado a tetracaína, cuja alteração observada foi quemose em mais de 30% dos animais estudados.

Em 46% dos animais, sendo 25 (50%) do grupo T1, e 21 (42%) do grupo T2 apresentaram retração do bulbo ocular (movimento que se deve a contração do músculo retrator do bulbo) durante o exame. Na Tabela 2 é mostrado o número de animais que tiveram retração do bulbo ocular. Verificou-se que não houve

associação significativa entre o uso do colírio e a retração.

Tabela 2 – Número absoluto e percentual de animais que tiveram ou não tiveram retração do bulbo ocular

| Grupos | Retração | Total | p |
|--------|----------|--------------|--------|
| T1 | 25 (50%) | 50 (100%) | 0,5472 |
| T2 | 21 (42%) | 50 (100%) | |

Fonte: O próprio autor

Mesmo que o tempo de início do colírio de tetracaína não esteja bem estabelecido em cães, é possível que sua ação inicie 12 segundos após a instilação, assim como ocorre em humanos (MARCONDES, 1999). Tanto a tetracaína 0,5%, quanto a proximetacaína 0,5% produzem anestesia corneconjuntival, após 30 a 60 segundos (HERRERA, 2008), e seu pico de ação ocorre após 10 e 15 minutos (PARCHEN, et al., 2011). Como a literatura de oftalmologia e semiologia não informam o tempo necessário de espera do anestésico local na pré-aferição, ela se iniciou logo após a instilação do colírio, esse fato pode explicar a alta quantidade de animais do T2 que movimentou o bulbo ocular ao toque do tonômetro, mesmo recebendo o anestésico local primeiramente. Contudo, a informação do tempo de espera é necessária e importante para a utilização precisa da técnica.

Cães braquicefálicos possuem sensibilidade corneal menos eficaz do que os dolicocefálicos, e os cães mesocefálicos possuem sensibilidade intermediária. Na rotina dos oftalmologistas veterinários, os cães braquicefálicos estão frequentemente presentes nas consultas, muitas vezes, são a maioria do tipo de cães com essa conformação anatômica, indicando assim, mais um aspecto da verdadeira conveniência do anestésico local (BARRETT et al., 1991).

Outros aparelhos portáteis para medir a PIO que são empregados na medicina veterinária, como por exemplo, o tonômetro de Schiotz e Perkins, poderiam alterar o resultado do estudo, pois seu toque com o olho é necessário por mais tempo, outrossim, ocupa uma superfície de contato maior da córnea em relação ao Tono Pen AVIA VET® (SLATTER, 2012). É possível que Tonovet, que utiliza o

mecanismo de rebote (pino de plástico que toca a córnea e retorna ao aparelho, devido ao campo magnético, exibe a informação da velocidade que é proporcional a PIO) também não altere os valores da aferição com ou sem anestesia tópica. Contudo, o uso precedente do anestésico local ao exame, não é necessário por não apresentar desconforto, além de não ser indicado pelo fabricante por manifestar possíveis alterações oculares (FEATHERSTONE; HEINRICH, 2013).

No tocante aos anestésicos tópicos, o cloridrato de proximetacaína 0,5%, muito utilizado na medicina veterinária, para diversos fins em que a insensibilização ocular se faz necessária, tem seu princípio ativo menos deletério para a superfície ocular, quando comparado com o cloridrato de tetracaína associado ao cloridrato de fenilefrina. Em contra partida, a instilação de uma gota de proximetacaína é capaz de aumentar, de maneira transitória, a espessura da córnea (NAM et al., 2006), podendo levar a leitura tonométrica com valor maior que a fisiológica (KO et al., 2005). Apesar dos valores fisiológicos da PIO terem uma amplitude extensa, um animal que tenha a PIO próxima da anormalidade, por exemplo, 24 ou 25 mmHg, e receber uma gota do proximetacaína, poderá ser considerado, erroneamente, diagnosticado com glaucoma, ou seja, um falso positivo. Por essa razão, uma avaliação mais precisa das estruturas oculares deve ser considerada. Alguns dos sinais mais comuns do aumento da PIO é a presença de vasos episclerais congestos, hiperemia conjuntival (GIONFRIDDO, 1995), dor (SLATTER, 2012), edema de córnea (JEGOU, 1989), e midríase não responsiva (GELATT; BROOKS, 1999). A oftalmoscopia pode revelar escavamento do disco óptico, atrofia da retina, hiperreflexia da área tapetal, atenuação dos vasos retinianos e atrofia do epitélio pigmentar da área não-tapetal (SLATTER, 2012). Em suma, a tonometria é um adjuvante na busca de alterações oculares, e somente a informação encontrada no tonômetro é escassa para uma avaliação precisa do olho.

Sem dúvidas, o anestésico local ocular é essencial na clínica e cirurgia dos animais, porém os resultados encontrados, mostrou que para o exame de tonometria com os aparelhos que se tem hoje, o colírio anestésico é um fator que pode trazer malefícios, e não oferecer o conforto esperado. Embora ainda existam aparelhos que realmente necessitem da insensibilização da superfície ocular, logo poderão cair em desuso, pois com a evolução tecnológica, o aparecimento de aparelhos aprimorados e eficazes ficam cada vez mais acessíveis ao médico veterinário.

O Tonopen AVIA VET® é um aparelho preciso e fácil de ser utilizado, porém

necessita de um rápido treinamento do examinador, para que os valores encontrados não sejam influenciados por erro na técnica de aferição.

A avaliação das reações dos cães neste estudo, foi baseada nas informações de reação ocular, como prurido, blefarospasmo e hiperemia, ou seja, eram animais que permitiram a contenção, não vocalizavam, porém em situações desagradáveis como a tonometria, apresentavam tentativas de desviar o olho do aparelho, retirar a cabeça da contenção e se afastar do avaliador. A dor ao toque do aparelho, seria melhor avaliada se fossem utilizados eletrodos que captassem o estímulo doloroso. Entretanto, requer a utilização de sedativos e anestésicos gerais, que dependendo da sua composição, interferem na PIO, descaracterizando o método da tonometria usual realizada durante a consulta.

Apesar do número de animais ter sido significativo para validar o estudo, novas pesquisas deverão ser realizadas, com outros tipos de tonômetros, e outros tipos de anestésicos.

5 CONCLUSÃO

Conforme os resultados apresentados, o colírio de cloridrato de tetracaína associado ao cloridrato de fenilefrina não alterou a pressão intraocular de cães.

Nas condições do estudo, os cães eram dóceis, e a ausência do anestésico local a base de cloridrato de tetracaína associado ao cloridrato de fenilefrina não inviabilizou a tonometria. Sugere-se que a tonometria seja realizada sem o uso do anestésico, contudo seu uso poderá trazer maior conforto ao toque do tonômetro.

O anestésico local a base de cloridrato de tetracaína associado ao cloridrato de fenilefrina pode provocar reações oculares indesejadas como blefarospasmo, hiperemia, quemose e prurido.

REFERÊNCIAS

AHN, J.T.; JEONG, M.B.; PARK, Y.W.; KIM, S.E.; AHN, J.S.; LEE, I.R.; SEO, K. Accuracy of intraocular pressure measurements in dogs using two different tonometers and plano therapeutic soft contact lenses. **Vet Ophthalmol.** v. 15, n. 1 [periódico online] 2012. <http://onlinelibrary.wiley.com/sci-hub.cc/doi/10.1111/j.1463-5224.2011.00979.x/abstract>. Disponível em: 14 mar 2017.

ANDRADE, S.F.; PALOZZI, R.J.; GIUFFRIDA, R.; CAMPOS, R.J.; SANTOS, G.C; FUKUI, R.M. Comparison of intraocular pressure measurements between the Tono-Pen XL and Perkins applanation tonometers in dogs and cats. **Vet Ophthalmol.** v.15, n.1 [periódico online] 2011. <http://onlinelibrary.wiley.com/sci-hub.cc/doi/10.1111/j.1463-5224.2011.00926.x/abstract;jsessionid=B969278262D4E53806116550B9758A7A.f02t01>. Disponível em: 14 mar 2017.

BARRETT, P. M.; SCAGLIOTTI, R.; MERIDETH, R. Absolute corneal sensitivity and corneal trigeminal nerve anatomy in normal dogs. **Progress in Veterinary and Comparative Ophthalmology**, v. 1, p. 245- 254, 1991.

BARTFIELD, J.M.; HOLMES, T.J.; RACCIO-ROBAK, N. A comparison of proparacaine and tetracaine eye anesthetics. **Academic Emergency Medicine**, v.1, n.4, 1994.

BARTGES, J. W.; WILLIS, A. M.; POLZIN, D. J. Hypertension and renal disease. **Veterinary Clinics of North America: Small animal practice**, v. 26, n. 6, nov, p. 1331-1345, 1996.

BARTLETT, J.D.; FISCELLA, R.G.; BENETT, E.; JANNUS, S.D.; ROWSEY, J.J. Local anesthetics. In: _____. **Ophthalmic drugs facts**, St Louis: Facts and Comparisons; 2000. p.3-35.

BECKER, D.E.; REED, K.L. Essentials of local anesthetic Pharmacology. **Anesth. Prog.**, v.53, p.98-109, 2006.

BETINJANE, A. J. Tonometria, tonografia e testes de sobrecarga. In: YAMANE, R. **Semiologia ocular**. 3. ed. Rio de Janeiro. Cultura Médica. 2009. p.183-191.

BILLY, A.; DAVID, P. E.; MAHABIR, A. K.; SEERATTAN, C.P. STREET, J.M.; WALCOTT, V.D.; YARNA, R.J.; MURRAY, D.C.; MAHARAJ, R.G. Utility of the Tono-Pen in Measuring Intraocular Pressure in Trinidad: A Cross-sectional Study. **West Indian Medical Journal**. v. 64, n. 4, p. 71–367. set. 2015.

BIRCHARD, Stephen J.; SHERDING, Robert G. **Manual Saunders: clínica de pequenos animais**. 3º ed. São Paulo: Roca, 2008.

CANGIANI, L. M. Anestesia em oftalmologia. In: MANICA, J.T. **Anestesiologia princípios e técnicas**. Porto Alegre: Artes médicas, 2. ed. 1997. p 332.

COLLINS, B. K.; GROSS, M. E.; MOORE, C. P. Physiologic, pharmacologic, and practical considerations for anesthesia of domestic animals with eye disease. **J. Am. Vet. Med. Assoc.**, v. 207, p. 220-230, 1995.

CRISPIN, S.; BARNETT, K. Arcus lipoides corneae secondary to hypothyroidism in the Alsatian. **The Journal of Small Animal Practice**, v. 19, p. 42-127, 1978.

DALMORO, G.; NETTO, A.A. Estudo da pressão intra-ocular em pacientes normais na cidade de Florianópolis. **Revista Brasileira de Oftalmologia**, v.63, n.3, p.177-188, 2004.

DAMASCENO, A. D.; CHAVES, N. S. T. **Neuroftalmologia de pequenos animais**. Goiânia: Editora UFG, 2003. 68 p.

DANNAKER, C.J.; MAIBACH, H.I.; AUSTIN, E. Allergic contact dermatitis to proparacaine with subsequent cross-sensitization tetracaine from ophthalmic preparation. **Am. J. Contact. Dermat.**, v.12, p.177-179, 2001.

DYCE, K.M.; SACK, W. O.; WENSING, C. J. G.; **Tratado de anatomia veterinária**. 4º ed. Rio de Janeiro: Elsevier, 2010.

FEATHERSTONE, H.; HEINRICH, C. Ophthalmic examination and diagnostics: The eye examination and diagnostic procedures. In: GELLAT, K. N.; GILGER, B. C.; KERN, T. J. **Veterinary Ophthalmology**. Iowa: Wiley-Blackwell. 2013. p. 533-614.

GELATT, K.N.; BROOKS, D.E. The canine glaucomas. In:_____. **Veterinary ophthalmology**. 3. ed. Malvern: Lea & Febiger, 1999. p.701-754.

GELATT, K.N. Doenças e Cirurgia da Terceira Pálpebra do Cão. In:_____. **Manual de oftalmologia veterinária**. São Paulo: Manole, 2003a. p. 113-124.

GELATT, K.N. **Essentials of veterinary ophthalmology**. Hoboken: Wiley-Blackwell. 2014.

GELATT, K.N. Exame oftálmico e procedimentos diagnósticos. In:_____. **Manual de oftalmologia veterinária**. São Paulo: Manole, 2003b. p. 15-17.

GELATT, K.N. **Veterinary ophthalmology**. 5 ed. Hoboken: Wiley-Blackwell, 2013. p. 1544.

GETTY, Robert. **Sisson/Grossman anatomia dos animais domésticos**. 5 ed. Rio de Janeiro: Guanabara Koogan S.A, 1986.

GHOSE, S.; GARODIA, V.K.; SACHDEV, M.S.; KUMAR, H.; BISWAS, N.R.; PANDEY, R.M. Evaluation of Potentiating Effect of a Drop of Lignocaine on Tropicamide-Induced Mydriasis. **Investigative Ophthalmology & Visual Science**, v.42, n.7, 2001.

GIONFRIDDO, J.R. Recognizing and managing acute and chronic cases of glaucoma. **Vet Med**, v.90, p.265-275, 1995.

GOLAN, David E.; TASHJIAN JR, Armen H.; J. ARMSTRONG, Ehrin; W.

ARMSTRONG, April. **Princípios de farmacologia: a base fisiopatológica da farmacoterapia**. 3. ed. Rio de Janeiro: Guanabara Koogan, 2014.

HAMOR, R.E.; ROBERTS, S.M.; SEVERIN, G.A.; CHAVKIN, M.J. Evaluation of results for schirmer tear tests conducted with and without application of a topical anesthetic in clinically normal dogs of 5 breeds. **American journal of veterinary research**, v.61, n.11, 2000.

HERRERA, D. **Oftalmologia clínica em animais de companhia**. São paulo: Medvet, 2008.

HERRING, I.P.; BOBOFCHAK, M.A.; LANDRY, M.P.; WARD, D.L. Duration of effect and effect of multiple doses of topical ophthalmic 0.5% proparacaine hydrochloride in clinically normal dogs. **American journal of veterinary research**, v. 66, n. 1, 2005.

JEGOU, J.P. Lês glaucomes. **Rec Méd Vét**, v. 165, p. 263-278, 1989.

KAUFMAN, P.L.; ALM, A. Fisiología del ojo: **Hidrodinámica del humor acuoso**. 10 ed. Elsevier. 2004.

KO, Y.C.; LIU, C.J.; HSU, W.M. Varying effects of corneal thickness on intra-ocular pressure measurements with different tonometers. **Eye**, v. 19, 2005.

KÖNIG, H. E.; LIEBICH, H. **Anatomia dos animais domésticos**. 4. ed. Porto Alegre: Artmed, 2011.

LAUS, J. L.; ORIA, A. P. Doenças corneanas em pequenos animais. **Revista de educação continuada do CRMV-SP**. v. 34, p. 655-668, 2004.

MACKNIGHT, A.D.C.; MCLAUGHLIN, C.W.; PEART, D. PURVES, R.D.; CARRÉ, D.A.; CIVAN, M.M. Formation of the aqueous humor. **Clinical and Experimental Pharmacology and Physiology**. 2000, p. 100–106.

MAGGS, D. Basic diagnostic techniques. In: Maggs D, Miller PE, Ofri R, editors. **Slatter's fundamentals of veterinary ophthalmology**. 4th ed. St. Louis: Saunders Elsevier; 2008. p.81-106.

MARCONDES, A.M. Anestésicos tópicos. In: VITA, Sobrinho, J.B. **Farmacologia e terapêutica ocular**. Rio de Janeiro: Cultura Médica, 1999. p. 29-34.

MARSH, V.A.; YOUNG, W.O.; DUNAWAY, K.K.; KISSLING, G.E.; CARLOS, R.Q.; JONES, S.M.; SHOCKLEY, D.H.; WEAVER, N.L.; RANSOM, J.L.; GAL, P. Efficacy of topical anesthetics to reduce pain in premature infants during eye examinations for retinopathy of prematurity. **Ann. Pharmacother.**, v.39, p.829-833, 2005.

MOREIRA, L.B.; KASETSUWAN, N.; SANCHEZ, D.; SHAH, S.S.; LABREE L.; MCDONNELL, P.J. Toxicity of topical anesthetic agents to human keratocytes in vivo. **J. Cataract Refract. Surg.**, v. 25, p. 975-980, 1999.

MURPHY, D.F. Review article: Anesthesia and intra-ocular pressure. **Anesth Analg.** n. 64, p. 520-530, 1985.

MUSCHART, F.; POURJAVAN, S. Comparison of Tono-Pen Avia with Goldmann applanation tonometer. **Acta Ophthalmologica**, Copenhagen, v. 86, n. 243, set. 2008.

NAM, S.M.; LEE, H.K.; KIM, E.K.; SEO, K.Y. Comparison of corneal thickness after the instillation of topical anesthetics: proparacaine versus oxybuprocaine. **Cornea**, v. 25, 2006.

OLLIVIER, F.J; PLUMMER, C.E; BARRIE, K.P. Ophthalmic examination and diagnostics. Part 1: the eye examination and diagnostic procedures. In: Gelatt, K.N. **Veterinary Ophthalmology**. 4. ed. IA: Blackwell Publishing; 2007. p. 83-438.

PARCHEN, H.D.; IZAR, M.L.; BRANCO, P.S.; LACOWICZ, C.; SANO, D.H.; BELO, C.E.P.; VILANI, R.G.D'O.C. Ophthalmic and anesthetic evaluation of topical 1%

tetracaine and 0.5% proparacaine in dogs. **Arq. Bras. Med. Vet. Zootec.**, Belo Horizonte, v. 63, n. 6, p. 1337-1344, Dec. 2011. Disponível em: <http://www.scielo.br/scielo.php?script=sci_arttext&pid=S0102-09352011000600009&lng=en&nrm=iso>. Acesso em: 12 jan. 2017.

PARK, Y.W; JEOUNG, M.B; KIM, T.H; AHN, J.S; AHN, J.T; PARK, S.A.; KIM S.E.; SEO, K. Effect of central corneal thickness on intraocular pressure with the rebound tonometer and the applanation tonometer in normal dogs. **Vet Ophthalmol.** v. 14, n. 3, p. 169-173. 2011.

PEREIRA, F.Q; BERCHT, B.S; SOARES, M.G; MOTA, M.G.B; PIGATTO, J.A.T. Comparison of a rebound and an applanation tonometer for measuring intraocular pressure in normal rabbits. **Vet Ophthalmol.** v. 14, n. 5, p. 321–326. 2011.

PIPPI, N. L; GONÇALVES, G. F. Anatomofisiologia Ocular. In: LAUS, José Luiz. **Oftalmologia clínica e cirúrgica em cães e gatos.** São Paulo: Roca, 2007.

PLUMMER, C. E.; SPECHT, A.; GELATT, K. N. Ocular manifestations of endocrine disease compendium. **Continuing Education for Veterinarians.** v. 29, n. 12, p. 733-743. 2007.

ROZSA, A. J.; BEUERMAN, R. Density and organization of free nerve endings in the corneal epithelium of the rabbit. **Pain**, v. 14, p. 105-120, 1982.

RUSANEM, E.; FLORIN, M.; HASSIG, M.; SPIESS, B.M. Evaluation of a rebound tonometer (Tonovet) in clinically normal cat eyes. **Vet Ophthalmol**, v. 13, n. 1, p. 31–36. 2010.

SAFADY, M. Humor aquoso. In: DIAS, J.F.P, editor. **Glaucoma.** Rio de Janeiro: Cultura Médica, 1998. p. 9-15.

SAKUMA, J. T.; FIGUEIREDO, Filho J.C; RODRIGUES. M.L.V. Teorias sobre a produção do humor aquoso. **Rev Bras Oftal.** 1990, p. 9-247.

SHAFI, T.; KOAY, P. Randomised prospective masked study comparing patient comfort following the instillation of topical proxymetacaine and amethocaine. **British Journal of Ophthalmology**, v.82, 1998.

SINGLE, K. J.; MC LELLAN, G. J.; HAYNES, J. S.; MYERS, R. K.; BETTS, D. M. Unilateral uveitis in a dog with uveodermatologic syndrome. **Jornal of the American Veterinary Medical Association**. v. 228, n. 4, p. 543-548, 2006.

SLATTER, D. Estrutura e função do olho. In:_____. **Fundamentos de Oftalmologia Veterinária**. 3 ed. Roca, 2005. p.1-22.

SLATTER, D. Glaucoma. In:_____. **Slatter's fundamentals of veterinary ophthalmology**. 5 ed. Philadelphia: Saunders, 2012. p.338-364.

STADES, Frans C.; BOEVÉ, Michael H.; NEUMANN, Willy; WYMAN, Milton; **Fundamentos de oftalmologia veterinária**. São Paulo: Manole, 1999.

STILES, J.; KROHNE, S.; RANKIN, A. The efficacy of 0.5% proparacaine stored at room temperature. **Vet. Ophthalmol.**, v. 4, p. 205-207, 2001.

TAVARES, Ivan Maynard et al . Tonometria de não-contato: variação com medidas repetidas com e sem colírio anestésico. **Arq. Bras. Oftalmol.**, São Paulo , v. 66, n. 6, p. 835-838, Dec. 2003. Disponível em: <http://www.scielo.br/scielo.php?script=sci_arttext&pid=S0004-27492003000700018&lng=en&nrm=iso>. Acesso em: 13 Jan. 2017.

WEAVER, C.S.; RUSYNIAK, D.E.; BRIZENDINE, E.J.; ABEL, S.; SOMERVILLE, G.G.; HOWARD, J.D.; ROOT, T. A prospective, randomized, double-blind comparison of buffered versus plain tetracaine in reducing the pain of topical ophthalmic anesthesia. **Annals of Emergency Medicine**, v. 41, n. 6, 2003.

WEEKERS, J.F. Recherches expérimentales sur la genèse des lésions cornéennes dues aux anesthésiques. **Arch Ophthalmol Rev Gen Ophthalmol**. v. 34, p. 121–32. 1974.

APÊNDICES

APÊNDICE A – Pressão intraocular (PIO) dos cães do grupo T1

| N° do Animal | PIO em mmHg | N° do Animal | PIO em mmHg |
|--------------|-------------|--------------|-------------|
| 1- | 19 | 26- | 24 |
| 2- | 18 | 27- | 13 |
| 3- | 15 | 28- | 23 |
| 4- | 13 | 29- | 15 |
| 5- | 23 | 30- | 11 |
| 6- | 11 | 31- | 18 |
| 7- | 16 | 32- | 15 |
| 8- | 18 | 33- | 15 |
| 9- | 23 | 34- | 15 |
| 10- | 16 | 35- | 19 |
| 11- | 19 | 36- | 13 |
| 12- | 22 | 37- | 12 |
| 13- | 13 | 38- | 11 |
| 14- | 14 | 39- | 10 |
| 15- | 12 | 40- | 12 |
| 16- | 23 | 41- | 7 |
| 17- | 19 | 42- | 13 |
| 18- | 21 | 43- | 13 |
| 19- | 10 | 44- | 15 |
| 20- | 11 | 45- | 15 |
| 21- | 15 | 46- | 13 |
| 22- | 17 | 47- | 14 |
| 23- | 13 | 48- | 10 |
| 24- | 13 | 49- | 11 |
| 25- | 11 | 50- | 12 |

APÊNDICE B – Pressão intraocular (PIO) dos cães do grupo T2

| N° do Animal | PIO em mmHg | N° do Animal | PIO em mmHg |
|--------------|-------------|--------------|-------------|
| 1- | 18 | 26- | 11 |
| 2- | 10 | 27- | 12 |
| 3- | 15 | 28- | 22 |
| 4- | 8 | 29- | 15 |
| 5- | 13 | 30- | 14 |
| 6- | 15 | 31- | 19 |
| 7- | 17 | 32- | 21 |
| 8- | 17 | 33- | 16 |
| 9- | 17 | 34- | 13 |
| 10- | 18 | 35- | 13 |
| 11- | 15 | 36- | 18 |
| 12- | 9 | 37- | 16 |
| 13- | 20 | 38- | 14 |
| 14- | 16 | 39- | 12 |
| 15- | 12 | 40- | 11 |
| 16- | 13 | 41- | 12 |
| 17- | 10 | 42- | 13 |
| 18- | 11 | 43- | 13 |
| 19- | 12 | 44- | 10 |
| 20- | 16 | 45- | 14 |
| 21- | 19 | 46- | 11 |
| 22- | 14 | 47- | 11 |
| 23- | 8 | 48- | 9 |
| 24- | 13 | 49- | 10 |
| 25- | 11 | 50- | 17 |