



UNIVERSIDADE
ESTADUAL DE LONDRINA

MAICON ALAN PAIVA DOS SANTOS

**ECOBIMETRIA OCULAR E SUA CORRELAÇÃO COM
PARÂMETROS MORFOMÉTRICOS CRANIANOS E
CORPORAIS EM CÃES DA RAÇA SHIH TZU**

Londrina
2019

MAICON ALAN PAIVA DOS SANTOS

**ECOBOMETRIA OCULAR E SUA CORRELAÇÃO COM
PARÂMETROS MORFOMÉTRICOS CRANIANOS E
CORPORAIS EM CÃES DA RAÇA SHIH TZU**

Dissertação apresentada ao Departamento de Clínicas Veterinárias da Universidade Estadual de Londrina, como requisito parcial à obtenção do título de Mestre em Clínicas Veterinárias.

Orientador: Prof. Dr. Milton Luis Ribeiro de Oliveira

Londrina
2019

Ficha de identificação da obra elaborada pelo autor, através do Programa de Geração Automática do Sistema de Bibliotecas da UEL

dos Santos, Maicon Alan Paiva .

ECOBIOMETRIA OCULAR E SUA CORRELAÇÃO COM PARÂMETROS MORFOMÉTRICOS CRANIANOS E CORPORAIS EM CÃES DA RAÇA SHIH TZU / Maicon Alan Paiva dos Santos. - Londrina, 2019.
43 f. : il.

Orientador: Milton Luis Ribeiro de Oliveira.

Coorientador: Ademir Zacarias Junior.

Dissertação (Mestrado Profissional em Clínicas Veterinárias) - Universidade Estadual de Londrina, Centro de Ciências Agrárias, , 2019.

Inclui bibliografia.

1. Ecobiometria ocular em cães - Tese. I. de Oliveira, Milton Luis Ribeiro. II. Junior, Ademir Zacarias. III. Universidade Estadual de Londrina. Centro de Ciências Agrárias. . IV. Título.

MAICON ALAN PAIVA DOS SANTOS

**ECOBIOMETRIA OCULAR E SUA CORRELAÇÃO COM
PARÂMETROS MORFOMÉTRICOS CRANIANOS E
CORPORAIS EM CÃES DA RAÇA SHIH TZU**

Dissertação apresentada ao Departamento de Clínicas Veterinárias da Universidade Estadual de Londrina, como requisito parcial à obtenção do título de Mestre em Clínicas Veterinárias.

BANCA EXAMINADORA

Orientador: Prof. Dr. Milton Luis Ribeiro de
Oliveira
Universidade Estadual de Londrina - UEL

Prof. Dra. Karina Yukie Hirata
Universidade Estadual do Norte do Paraná -
UENP

Prof. Dr. Marcos Cezar Sant'Anna
Faculdades Integradas e Ourinhos - FIO

Londrina, 22 de fevereiro de 2019.

AGRADECIMENTOS

Agradeço primeiramente a DEUS, que em sua magnitude me deu o dom da vida, e que por meio dela eu consiga mudar a vida de outras pessoas, me tornando um ser humano melhor a cada dia.

Aos meus pais, Adenilton Santos e Eliene Paiva, que sempre me apoiaram e estiveram comigo nas alegrias e truçulências durante o desenvolver desta pesquisa. A minha madrasta Claudia Sanchez pelo cuidado de mãe que me proporcionara durante este período. Agradeço também a minha pequena Lívia Mell e a minha parceira Flávia Maria, que de alguma forma me guiam e me fazem enxergar as coisas de uma maneira melhor a cada dia. Vocês são minha inspiração!

Agradeço aos meus amigos, presentes e ausentes neste dia, que através de uma palavra de conforto, reflexão ou inspiração, fizeram com que o caminho fosse muito mais fácil e proveitoso. Obrigado!

Agradeço a todos professores, mestres e doutores da Universidade Estadual de Londrina e da Univerdidade Estadual do Norte do Paraná que de alguma forma me estimularam, ajudaram e contribuíram para o desenvolvimento deste estudo. Em especial, agradeço ao professor Dr. Milton Luiz Ribeiro de Oliveira, meu querido orientador, que aceitou de imediato a orientação e sempre esteve presente nos momentos de tomada de decisões . Também de forma especial, agradeço ao professor Dr. Ademir Zacarias Júnior, meu querido coorientador, sempre disposto e presente em todo o desenvolver desta pesquisa, atuando de forma essencial para que eu chegasse ao resultado final. À vocês dois meu muito obrigado!

Agradeço aos professores Drs. Marcos Cezar Sant'Anna, Karina Yukie Hirata e Katia Cristina Silva Santos, por fazerem parte fundamental da minha formação aceitando de imediato a participação nas bancas de qualificação e defesa. Muito obrigado pelas correções, dicas e conselhos.

Agradeço aos tutores e aos cães Shih Tzus que fizeram parte desta pesquisa, de forma tão divertida e amorosa, trazendo mais felicidade ao dia-dia de desenvolvimento deste trabalho.

Enfim, agradeço a todos, que, de alguma maneira, participaram deste trabalho e passaram pela minha vida. Meu muito obrigada, com a certeza de poder retribuir num futuro próximo.

“Vamos em frente!”
(Oliveira, M. R. L.)

Dos Santos, Maicon Alan Paiva. **Ecobiometria ocular e sua correlação com parâmetros morfométricos cranianos e corporais em cães da raça Shih Tzu.** 2019. 46 folhas. Dissertação de Mestrado em Clínicas Veterinárias – Universidade Estadual de Londrina, Londrina, 2019.

RESUMO

A ultrassonografia ocular bidimensional em cães é uma ferramenta importante para a oftalmológica veterinária. Associada a ela, a ecobiometria atua na caracterização e padronização dos componentes oculares, fornecendo informações para o diagnóstico de enfermidades. Devido a grande variedade de raças e poucos trabalhos que correlacionam achados ecobiométricos com a morfometria craniana e corporal em cães de raça específica, objetivou-se com este estudo a caracterização da ecobiometria ocular e investigar sua possível correlação com parâmetros morfométricos cranianos e corporais em 50 cães da raça Shih Tzu adultos. Os cães foram divididos em grupos conforme a faixa etária, e as medidas ecobiométricas da câmara anterior (CA), câmara vítrea (CV), espessura axial (ELA), transversal da lente (ETL) e comprimento axial do globo ocular (CGO) foram obtidas através da ultrassonografia em modo bidimensional. As medidas morfométricas de distanciamento bizigomático (DBZ), distanciamento fronto-occipital (DFO), altura de cernelha (AC), circunferência torácica (CT) e comprimento corporal (CP) também foram obtidas. Os dados foram estatisticamente avaliados através do teste t de Student, análise de variância- Anova e teste de Tukey. A correlação de Pearson também foi empregada para investigar possíveis correlações entre as variáveis. A média da profundidade de câmara anterior foi de $2,837 \pm 0,506$ mm, da câmara vítrea foi de $9,186 \pm 0,547$ mm, da espessura de lente em corte axial foi de $6,429 \pm 0,323$ mm, em corte transversal foi de $9,176 \pm 1,185$ mm. A média do comprimento axial do globo ocular foi de $18,829 \pm 0,660$ mm. Não foi verificada correlação entre as variáveis ecobiométricas e as morfométricas cranianas e corporais em cães adultos da raça Shih Tzu. Assim como não há diferença significativa dessas variáveis quando considerado o gênero e a idade dos Shih Tzus deste estudo ($p \geq 0,05$). A ultrassonografia é uma modalidade do diagnóstico por imagem eficaz para caracterização, avaliação e mensuração das estruturas intraoculares. Os Shih Tzus, apresentam globo ocular maior em comparação a estudos com outros cães, quando considerado seu porte e tamanho craniano.

Palavras-chave: Anatomia Ocular, Biometria, Caninos, Oftalmologia, Ultrassonografia

Dos Santos, Maicon Alan Paiva. **Ocular echobiometry and correlation with morphometric parameters of the skull and body in Shih Tzu Dogs**. 2019. 46 sheets. Dissertation for Master's Degree in Veterinary Clinics- Londrina State University, Londrina, 2019.

ABSTRACT

Two-dimensional ocular ultrasonography in dogs is an important tool for veterinary ophthalmology. Associated with it, ecobiometry acts in the characterization and standardization of the ocular components, providing information for the diagnosis of diseases. Due to the large variety of breeds and few studies that correlate ecobiometric findings with cranial and body morphometry in dogs of specific breed, the purpose of this study was to characterize ocular ecobiometry and to investigate its possible correlation with cranial and body morphometric parameters in 50 dogs of the adult Shih Tzu breed. The dogs were divided into groups according to age, and the echobiometric measurements of the anterior chamber (AC), vitreous chamber (CV), axial lens thickness (ELA), transverse lens thickness (ELT) and axial eyeball length (CGO) were obtained through two-dimensional ultrasonography. The morphometric measurements of bizigomatic distance (DBZ), fronto-occipital distance (DFO), height of withers (CA), thoracic circumference (CT) and body length (CP) were also obtained. The data were statistically evaluated through Student's t-test, analysis of variance- Anova and Tukey's test. Pearson's correlation was also used to investigate possible correlations between variables. The mean anterior chamber depth was 2.837 ± 0.506 mm, of the glass chamber was 9.186 ± 0.547 mm, the axial thickness of the lens was 6.429 ± 0.323 mm, in the cross section it was 9.176 ± 1.185 mm. The mean axial length of the ocular globe was 18.829 ± 0.660 mm. There was no correlation between the ecobiometric variables and the cranial and body morphometric variables in adult dogs of the Shih Tzu breed. As there is no significant difference of these variables when considering the gender and age of the Shih Tzus of this study ($p \geq 0.05$). Ultrasonography is a modality of effective imaging for the characterization, evaluation and measurement of intraocular structures. The Shih Tzus, present bigger eyeball than other dogs, when considered their stature and cranial size.

Key words: Eye anatomy, Biometrics, Canine, Ophthalmology, Ultrasonography

LISTA DE ILUSTRAÇÕES

- Figura 1-** Características da braquicefalia em um Shih Tzu, evidenciando o focinho curto, cabeça larga, mandíbula proeminente e olhos grandes....20
- Figura 2-** Mensuração do distanciamento bizigomático (A) e fronto-occipital (B) em cão da raça Shih Tzu com paquímetro universal de 200mm.....23
- Figura 3-** Ultrassonografia bidimensional em corte axial do globo ocular esquerdo (GOE) de um cão Shih Tzu evidenciando a câmara anterior (CA), corpo ciliar (CC), lente (L) e câmara vítrea (CV).....24
- Figura 4-** Ultrassonografia bidimensional em corte axial do globo ocular direito (OD) de um cão Shih Tzu, demonstrando padronização das medidas ecobiométricas (1: câmara anterior, 2: espessura da lente axial, 3: espessura da lente transversal, 4: câmara vítrea e 5: comprimento axial do globo ocular)25

LISTA DE TABELAS

- Tabela 1-** Médias e desvio-padrão e p-valor dos grupos (G1-5; G6-9; G10-1) e do total de animais das variáveis ecobiométricas dos olhos esquerdo (OE) e direito (OD) de cães da raça Shih Tzu estudados.27
- Tabela 2-** Valores ecobiométricos do globo ocular de 50 cães adultos da raça Shih Tzu estudados, entre 1 e 13 anos de ambos os sexos.28
- Tabela 3-** Médias e o desvio padrão e p-valor por dos grupos (G1-5; G6-9; G10-1) e do total de animais das variáveis morfométricas cranianas e corporais de cães da raça Shih Tzu estudados.....28
- Tabela 4-** Médias e desvio-padrão e p-valor das medidas ecobiométricas oculares dos olhos esquerdo (OE) e direito (OD) de cães da raça Shih Tzu estudados, considerando-se o gênero (machos e fêmeas)....29
- Tabela 5-** Médias, desvio-padrão e p-valor das variáveis morfométricas cranianas e corporais comparando machos e fêmeas dos cães da raça Shih Tzu estudados.....30
- Tabela 6-** Médias, desvio-padrão e p-valor da comparação entre o olho esquerdo (OE) e direito (OD) de cães da raça Shih Tzu estudados31
- Tabela 7-** Coeficiente de correlação (Cor) e p-valor das medidas ecobiométricas oculares em relação às variáveis morfométricas cranianas, corporais dos cães da raça Shih Tzu estudados.32

LISTA DE ABREVIATURAS E SIGLAS

AC	Altura de cernelha
CA	Câmara anterior
CC	Corpo ciliar
CP	Comprimento corporal
CT	Circunferência torácica
CV	Câmara vítrea
CGO	Comprimento axial do globo ocular
DBZ	Distanciamento bizigomático
DFO	Distanciamento fronto-occipital
ELA	Espessura de lente axial
ELT	Espessura de lente transversal
IMC	Índice de massa corporal
OD	Olho direito
OE	Olho esquerdo
Kg	Quilogramas
L	Lente
MHz	Megahertz
mm	Milímetros
PIO	Pressão intraocular

SUMÁRIO

1	INTRODUÇÃO	11
2	REVISÃO DE LITERATURA	13
2.1	CRÂNIO CANINO	13
2.2	ÓRBITA OCULAR.....	13
2.3	BULBO OCULAR.....	14
2.4	TÉCNICA E AVALIAÇÃO ULTRASSONOGRÁFICA DO BULBO OCULAR.....	17
2.5	ECOBIMETRIA OCULAR.....	19
2.6	BRAQUICEFALIA E DESORDENS OCULARES	19
3	OBJETIVOS	21
3.1	OBJETIVO GERAL.....	21
3.2	OBJETIVOS ESPECÍFICOS	21
4	MATERIAL E MÉTODOS	22
4.1	ANIMAIS	22
4.2	MEDIDAS MORFOMÉTRICAS CRANIANAS E CORPORAIS	22
4.3	MEDIDAS ECOBIOMÉTRICAS OCULARES	23
4.4	ANÁLISE ESTATÍSTICA	25
5	RESULTADOS	26
6	DISCUSSÃO	33
7	CONCLUSÃO	37
	REFERÊNCIAS	38

1 INTRODUÇÃO

A ultrassonografia é um método de diagnóstico por imagem, não invasivo, que utiliza a energia mecânica (som) para ocasionar reflexão das ondas sonoras pelos tecidos estudados, podendo também ser denominada ecografia. Quando operada de forma adequada, pode conferir informações sobre arquitetura, forma, número, tamanho, topografia e ecotextura dos órgãos dos animais (CARVALHO; SQUARZONI 2014). Sua aplicabilidade não está restrita ao abdômen dos animais, se mostrando uma técnica eficaz para detecção de anomalias intraoculares quando ocorre perda da transparência de suas estruturas mais superficiais (MATTON; NYLAND, 2002).

A ultrassonografia ocular somente foi consolidada em 1979 como uma técnica não invasiva, inócua e hoje indispensável na propedêutica oftalmológica, sendo a ultrassonografia em modo bidimensional indicada para as seguintes condições: biometria ocular, opacidade dos meios transparentes oculares, tumores intraoculares, corpos estranhos orbitários e intraoculares, trauma ocular, avaliação retiniana e do nervo óptico (CARVALHO; SQUARZONI, 2014). Outras técnicas de imagem, como tomografia e ressonância, foram aplicadas para avaliação e obtenção das medidas ecobiométricas dos componentes intraoculares, porém a ultrassonografia em modo bidimensional é a principal técnica utilizada para este fim (AKDUMAN *et al.*, 2008; BESERRA *et al.*, 2009; GUMPENBERGER; KOLM, 2006).

A biometria ocular tem sido estudada em humanos desde a década de 50 e foi amplamente correlacionada com características como morfometria craniana, sexo, idade e peso (LARSEN, 1979; MUNDT; HUGHES, 1956; WANG *et al.*, 2017) e, ainda hoje, facilita o diagnóstico de afecções intraoculares (PAPALINI, 2018). Em animais, algumas espécies foram submetidas à biometria com fim de estabelecer valores de normalidade das estruturas intraoculares (BARALDI *et al.*, 2012; HUSSEIN *et al.*, 1995). Carvalho e Squarzoni (2014) descreveram que a ecobiometria é uma ferramenta importante para estabelecer o cálculo da dioptria das lentes intraoculares colocadas em cirurgias de catarata em cães.

Nos cães, medidas biométricas do globo ocular diferem principalmente devido ao porte e formato do crânio das diferentes raças (GONÇALVES *et al.*, 2009). Cães braquicefálicos são acometidos por problemas respiratórios devido à sua conformação craniana, que frequentemente são acompanhados de problemas

oculares (AQUINO, 2008; MCNABB, 2017). Os cães da raça Shih Tzu, por comporem uma raça que apresenta braquicefalia, são acometidos por diversos problemas oculares devido a esta característica craniana, denotando importância no contexto oftalmológico (MCNABB, 2017).

Ainda são poucos os trabalhos publicados que elucidam de forma específica a biometria das estruturas intraoculares, assim como sua correlação com parâmetros morfométricos cranianos e corporais, principalmente de raças específicas que representam importância oftalmológica. Dessa forma, o objetivo deste trabalho foi caracterizar as medidas ecobiométricas das estruturas intraoculares através da ultrassonografia em modo bidimensional e avaliar se existe correlação com parâmetros morfométricos cranianos, corporais, idade e gênero em cães da raça Shih Tzu.

2 REVISÃO DE LITERATURA

2.1 CRÂNIO CANINO

Entre as espécies de animais domésticos, os cães possuem o maior número de variações cranianas, resultantes das mais de 350 raças criadas durante a domesticação (CURTH, 2017; DIESEM, 1986). A variedade de formatos cranianos se divide em três grupos distintos: dolicocefálicos, mesocefálicos e braquicefálicos (BESERRA *et al.*, 2009; CURTH, 2017). Cada grupo é caracterizado pela conformação craniana de acordo com a relação das distâncias fronto-occipital e bizigomática. Os cães dolicocefálicos apresentam a distância fronto-occipital maior que a distância bizigomática, enquanto cães mesocefálicos apresentam a distância fronto-occipital semelhante à distância bizigomática, e os cães braquicefálicos apresentam a distância fronto-occipital menor que a distância bizigomática (BESERRA *et al.*, 2009).

A variabilidade craniana entre as raças pode ser tanto pela presença de genes que atuam em áreas específicas quanto genes que atuam modificando de forma conjunta os ossos do crânio (CURTH, 2017). Essa variação tem efeito tanto no tamanho quanto no formato dos ossos que formam a órbita, tornando-a mais rasa (MCNABB, 2017).

2.2 ÓRBITA OCULAR

A órbita ocular é o arcabouço ósseo craniano que envolve o bulbo ocular (GOMES *et al.*, 2017). No cão, é formada pelos ossos frontal, lacrimal, esfenóide, zigomático, palatino e maxilar (DIESEM, 1986). Apresenta formato incompleto em seu plano supratemporal e está projetada à frente da cabeça do animal (DYCE *et al.*, 2010; GOMES *et al.*, 2017). A cápsula de Tenon e gordura orbitária preenchem a região entre a órbita e o bulbo ocular, dando sustentação e proteção a estruturas extra-bulbares como músculos, vasos e nervos (SAMUELSON, 2013). Compete ao ligamento orbital revestir a porção incompleta da órbita, fixando-se ao processo zigomático do osso frontal e ao processo frontal do osso zigomático (SLATTER, 2005). O eixo orbital se localiza entre 10 e 20 graus a partir da linha mediana, conferindo característica binocular à visão (SAMUELSON, 2013).

Em cães braquicefálicos, a órbita é mais rasa em relação às demais conformações cranianas, tornando a protrusão, e conseqüentemente a exposição do bulbo ocular mais evidente, facilitando o acometimento por enfermidades da parte exposta do olho (PACKER *et al.*, 2015).

2.3 BULBO OCULAR

O aparelho visual é constituído anatomicamente pelo bulbo ou globo ocular e seus anexos (DYCE *et al.*, 2010). Grande parte dos componentes internos do bulbo apresentam características transparentes, permitindo a passagem da luz e sua chegada até a retina (GALERA, 2009).

Dentre os anexos, as pálpebras inferiores e superiores são responsáveis pela proteção da face externa do globo ocular, assim como pela distribuição do filme lacrimal na superfície corneana. Além disso, na margem das pálpebras superiores localizam-se os cílios, que tem função sensorial (STADES; WOREDET, 2013). Ainda há uma terceira pálpebra, também chamada de membrana nictitante, que resguarda a glândula nictante e localiza-se em região rostronasal, medialmente ao bulbo ocular. Sua principal função é a produção de imunoglobulinas e constituintes do filme lacrimal (MAGGS, 2008). Além da glândula nictante e da glândula lacrimal, a formação do filme lacrimal também tem participação das glândulas Meibomianas, glândulas de Zeis e glândulas lacrimais acessórias anexas à conjuntiva (GUM; MACKAY, 2013). A glândula lacrimal principal dos cães localiza-se sob o ligamento orbital na superfície dorsolateral do globo ocular (SLATTER, 2005).

A conjuntiva é definida como uma membrana mucosa de tecido conjuntivo fibroso associada a vasos sanguíneos anexa ao bulbo ocular. É dividida em conjuntiva palpebral, revestindo a porção interna das pálpebras, e conjuntiva bulbar, que reveste rostralmente o bulbo ocular (MAGGS, 2008). Os músculos extraoculares também são estruturas anexas ao bulbo ocular, aos quais cabem funções de movimentação e proteção. Os músculos envolvidos são o reto dorsal, ventral, lateral e medial, oblíquo dorsal e ventral e retrator do bulbo ocular (ANDRADE, 2008).

Internamente, o bulbo apresenta três câmaras: a primeira é a câmara anterior, compreendendo o espaço correspondente entre a córnea e a íris, e a

segunda, a câmara posterior, que corresponde ao espaço entre a íris e a lente. Ambas são preenchidas pelo humor aquoso, um constituinte líquido essencialmente transparente (GOMES *et al.*, 2017). O humor aquoso é um ultrafiltrado produzido pelo corpo ciliar, fluindo da câmara posterior para a anterior através da fenda pupilar, sendo drenado no ângulo iridocorneal por capilares venosos. O equilíbrio entre produção e drenagem mantém a pressão intraocular constante (LEITE *et al.*, 2013; SAMUELSON, 2013). A terceira câmara é a vítrea, sendo a maior delas, correspondente ao espaço entre a lente e a retina. É responsável pelo aspecto globoso do bulbo ocular por conter em seu interior o humor vítreo, um hidrogel formado por água, ácido hialurônico e fibrilas colágenas (HIJAR, 2008). Além disso, é o humor vítreo que mantém a coesão da retina na superfície da coroide (LEITE *et al.*, 2013).

O bulbo ocular propriamente dito é composto por três túnicas distintas, sendo a mais externa denominada túnica fibrosa, formada pela esclera e a córnea (ANDRADE, 2008; GALERA, 2009). A outra é definida como túnica vascular, formada pela coroide, corpo ciliar e íris, e a última e mais interna é denominada de túnica nervosa, constituída pela retina e uma pequena porção do nervo óptico (GALERA, 2009; GOMES *et al.*, 2017).

A esclera é a maior e mais resistente porção da túnica fibrosa, sendo constituída pela episclera, estroma e lâmina fosca (LEITE *et al.*, 2013). Tem maior espessura em região de corpo ciliar e na região de inserção do nervo óptico (GOMES *et al.*, 2017). Possui coloração esbranquiçada, elástica e possui a presença de pequenos vasos sanguíneos. Encontra a córnea em uma região denominada limbo e sua principal função é a proteção dos componentes intraoculares (LEITE *et al.*, 2013). A córnea possui característica essencialmente transparente, devido à ausência de vasos sanguíneos e pigmentos (MAGGS, 2008). Isso, associada a uma superfície lisa e curva, garante a refração da luminosidade em direção retiniana (GOMES *et al.*, 2017). Por ser avascular, sua nutrição provém dos vasos esclerais que chegam ao limbo e do humor aquoso presente na câmara anterior do bulbo ocular (LEITE *et al.*, 2013).

Na túnica vascular ou úvea, a coroide é uma fina camada localizada entre a esclera e a retina, e em sua porção anterior está associada ao corpo ciliar. É rica em vasos sanguíneos e pigmentos e sua principal função é carrear nutrientes para a retina e demais componentes intraoculares. A maioria dos animais possui na

coroide uma região chamada tapete lúcido, o qual amplifica a luz recebida do meio externo, aumentando a acuidade visual em condições de baixa luminosidade (LEITE *et al.*, 2013; MILLER, 2008; SLATTER, 2005). O corpo ciliar é um espessamento circunferencial da túnica vascular, contínuo a porção anterior da coroide e posteriormente associado a íris (LEITE *et al.*, 2013). Sua principal função é a de sustentação da lente através das fibras zonulares e produção do humor aquoso através da coroa ciliar (MILLER, 2008). A íris é formada por um diafragma posicionado ao centro do bulbo ocular, anterior à lente e posterior à córnea. É constituída por estroma denso, vasos sanguíneos, tecido esponjoso e conjuntivo frouxo, cromatóforos e músculo liso (GOMES *et al.*, 2017; SLATTER, 2005). É responsável pelo controle da entrada de luz através da fenda pupilar, que nos cães apresenta formato arredondado (SLATTER, 2005). A íris exerce também função anatômica de separação entre a câmara anterior e posterior (GOMES *et al.*, 2017). A sua face posterior é mais rica em pigmentos, sendo que nos animais, determina a cor dos olhos (LEITE *et al.*, 2013).

A lente ou cristalino é uma estrutura sólida e transparente formada por fibras lenticulares em arranjo concêntrico, encapsulada, biconvexa, nutrida pelo humor aquoso e localizada entre a íris e o humor vítreo, fixada ao corpo ciliar através das fibras zonulares (GOMES *et al.*, 2017). As fibras zonulares, além de sustentação ao corpo da lente, atuam mudando a conformação do cristalino, por meio da contração ou relaxamento das fibras de músculo liso presentes no corpo ciliar, gerando acomodação visual (GILGER, 2007; LEITE *et al.*, 2013).

A retina e o nervo óptico formam a túnica nervosa, a qual é responsável por captar a energia luminosa, transformar em impulso elétrico e transmitir a informação para processamento no córtex visual. A retina é descrita como um prolongamento do encéfalo, com início no disco óptico. Suas camadas celulares sobrepõe toda a porção interna da coroide, se estendendo até a região de borda pupilar. Apenas dois terços posteriores da retina podem ser atingidos pela luz que entra pela fenda pupilar (LEITE *et al.*, 2013). A retina contém dez camadas distintas, sobrepostas e ordenadas a partir da esclera para o vítreo, recebendo o nome de epitélio pigmentar, camada de fotorreceptores onde se encontram cones e bastonetes, membrana limitante externa, camada nuclear externa, camada plexiforme externa, camada nuclear interna, camada plexiforme interna, camada

ganglionar, camada de fibras nervosas e membrana limitante interna, que separa o conjunto retiniano do vítreo (LEITE *et al.*, 2013; SAMUELSON, 2013; OFRI, 2008).

O nervo óptico conecta a retina aos centros visuais e não visuais do cérebro através do forame óptico, não apresenta tensão em seu trajeto para acompanhar a movimentação do globo ocular e é revestido pelas meninges. É um nervo craniano (II par) formado a partir dos axônios das células ganglionares que saem da retina através do disco óptico (LEITE *et al.*, 2013).

O conhecimento da anatomia ocular é importante para reconhecimento das estruturas do aparelho visual, assim como para estabelecer possíveis parâmetros de normalidade, diagnósticos e tratamento de cunho oftalmológico. Contudo, para avaliação ultrassonográfica, um maior detalhamento quanto a ecogenicidade e visibilidade dos componentes oculares se torna necessário para correta aplicação desta modalidade de diagnóstico por imagem.

2.4 TÉCNICA E AVALIAÇÃO ULTRASSONOGRÁFICA DO BULBO OCULAR

A técnica ultrassonográfica em modo bidimensional baseia-se em energia mecânica, o som, que quando direcionado ao objeto avaliado é capaz de produzir ecos, transmitidos para uma tela de computador como pontos mais ou menos luminosos de acordo com a intensidade que essa energia retorna ao transdutor. Desse modo, esta ferramenta permite a avaliação de estruturas abdominais, musculoesqueléticas e oculares (MATTON; NYLAND, 2002). A ultrassonografia ocular é empregada em humanos como ferramenta complementar ao diagnóstico de enfermidades oculares desde 1956 (MUNDT; HUGHES, 1956).

O globo ocular se mostra excelente objeto de estudo, uma vez que possui estruturas bem diferenciadas devido as suas características ecogênicas e de fácil visualização quando a técnica adequada é aplicada. Não requer sedação prévia e pode ser feita com o animal em decúbito esternal ou em estação (CARVALHO; SQUARZONI, 2014; MORGAN, 1989). A técnica ultrassonográfica se aplica à oftalmologia principalmente quando há dificuldade de visualização de estruturas internas do globo ocular por meios convencionais como a utilização de oftalmoscópio, devido à perda de transparência fisiológica das estruturas oculares (DIETRICH, 2013). São preferíveis transdutores de 7 a 20 MHz para melhor visualização e avaliação geral das estruturas oculares, uma vez que,

anatomicamente o globo ocular não é uma estrutura profunda e seus componentes internos são relativamente próximos (CARVALHO; SQUARZONI, 2014; MATTON; NYLAND, 2002). Para melhor definição de estruturas superficiais como a córnea, íris e câmara posterior são indicados transdutores a partir de 20 a 50 MHz (BENTLEY *et al.*, 2003; CARVALHO; SQUARZONI, 2014).

O conhecimento detalhado da anatomia e componentes intraoculares é essencial para identificação e caracterização de alterações. Utilizando ultrassonografia em modo bidimensional, são passíveis de avaliação (tamanho, forma, posição e ecogenicidade) a córnea, câmara anterior, íris e corpo ciliar, lente (cápsulas anterior e posterior), câmara vítrea, parede posterior do olho, disco e nervo óptico (CARVALHO; SQUARZONI, 2014).

A córnea é caracterizada ultrassonograficamente por duas linhas paralelas hiperecogênicas separadas por uma área anecogênica correspondente ao estroma. Por ser uma estrutura extremamente superficial, sua definição é maior em transdutores com frequência de 20 MHz ou até superiores (CARVALHO; SQUARZONI, 2014; MATTON; NYLAND, 2002). A câmara anterior é vista como uma região anecogênica posterior à córnea, seguida logo depois por uma linha discretamente ecogênica e convexa representando a cápsula anterior do cristalino. A cápsula posterior possui formato côncavo igualmente ecogênico (CARVALHO; SQUARZONI, 2014). O corpo ciliar, íris e câmara posterior são difíceis de distinguir ultrassonograficamente, porém é possível notar a presença do complexo íris-corpo ciliar como uma estrutura ecogênica adjacente a cada um dos polos do cristalino (CARVALHO; SQUARZONI, 2014).

A região correspondente à câmara vítrea é a grande área anecogênica e homogênea a partir da cápsula posterior do cristalino, se limitando até uma região ecogênica do complexo retina-coroide-esclera, que usualmente são camadas indiferenciáveis ultrassonograficamente (MATTON; NYLAND, 2002; HIJAR, 2008; CARVALHO; SQUARZONI, 2014). O nervo óptico é caracterizado como uma estrutura hiperecogênica à anecogênica, devido à característica de alta reflexividade de seus componentes adjacentes como as meninges e a gordura retro bulbar. A região de disco óptico é facilmente reconhecida na parede posterior do bulbo do olho como uma região focal hiperecócica (MATTON; NYLAND, 2002; CARVALHO; SQUARZONI, 2014). Dentre todas estas estruturas e regiões, o distanciamento entre as câmaras oculares, a espessura da lente e o comprimento axial do globo ocular

são as variáveis ecobiométricas mais comumente estudadas (BESERRA *et al.*, 2009; SQUARZONI, 2011; KOBASHIGAWA *et al.*, 2015; SILVA *et al.*, 2018).

2.5 ECOBIOMETRIA OCULAR

Autores que conduziram trabalhos em humanos acerca da caracterização biométrica do globo ocular correlacionam suas medidas com características como idade, sexo, altura e peso. Chen *et al.* (2016), avaliando um grupo de indivíduos do sul da China, demonstraram que há diferenças biométricas até mesmo dentro de um grupo étnico, onde chineses apresentaram comprimento axial do globo ocular maior que os asiáticos de Cingapura e menor que os asiáticos da Malásia. Wang *et al.* (2017) também demonstraram que tamanho do cristalino de pacientes com catarata é maior em afroamericanos do que em pacientes brancos, assim como a posição é diferente.

Em medicina veterinária, animais como gatos, ovelhas, coelhos e aves, dentre outras espécies, foram submetidos à caracterização biométrica a fim de obter dados que possam auxiliar tanto na clínica e cirurgia oftalmológica, quanto para determinar dados semiológicos e anatômicos para cada espécie (BARALDI *et al.*, 2012; HUSSEIN *et al.*, 1995). Soares *et al.* (2004) descreveram que o tamanho das estruturas intraoculares do olho do cão pode variar e ser transmitida de pais para filhos, porém são poucos os estudos sobre ecobiometria em bulbo do olho de cães de raças definidas. Cottrill *et al.* (1989) verificaram diferenças na biometria ocular e no tamanho do crânio entre cães mesocefálicos e dolicocefálicos. Paunksnis *et al.* (2001) avaliaram a biometria ocular de cães de diferentes idades e demonstraram que o crescimento ocular (espessura da lente e câmara vítrea) dependia do crescimento do crânio dos animais. No geral, o bulbo ocular dos cães tem formato quase esférico, com comprimento axial variando entre 17 e 25mm, de acordo com o tamanho e conformação do crânio do animal (CARVALHO; SQUARZONI, 2014).

2.6 BRAQUICEFALIA E DESORDENS OCULARES

Mcnabb (2017) descreve o crânio braquicefálico como desproporcionalmente mais curto e largo, com maxila acentuada e focinho achatado (Figura 1). Características que associadas à conformação rasa da órbita e olhos

grandes predisõem os indivíduos com estas características a enfermidades oculares (AQUINO, 2008). Entre as enfermidades mais comuns nos braquicefálicos, destacam-se a lagoftalmia, ceratoconjutivite seca, entrópio associada à triquíase, ceratite crônica e trauma ocular (MACNABB, 2017).

Dentre os cães braquicefálicos, Christmas (1992) relata que o Shih Tzu apresenta diversos problemas oculares. Serpell (2002) correlaciona o crescimento das raças braquicefálicas ao maior apelo antropomórfico, com a maior proximidade de aparência ao ser humano, como o focinho curto e olhos posicionados mais frontalmente no crânio.

Segundo a Federação Internacional de Cinofilia – FCI (2017), dentre as características da raça Shih Tzu, destacam-se a cabeça larga e arredondada, olhos grandes, focinho curto e maxilar apresentando prognatismo. Algumas dessas características são maléficas aos cães, como no caso da Síndrome do cão braquicefálico, que envolve doenças respiratórias e oculares resultantes do achatamento craniano (SERPELL, 2002). As afecções oftalmológicas mais comuns da raça como o prolapso de terceira pálpebra, ceratite crônica, úlcera de córnea, atrofia progressiva e deslocamento de retina (CHRISTMAS, 1992).

Figura 1- Características da braquicefalia em um Shih Tzu, evidenciando o focinho curto, cabeça larga, mandíbula proeminente e olhos grandes.



Fonte: o próprio autor.

3 OBJETIVOS

3.1 OBJETIVO GERAL

- Realizar a caracterização ecográfica da biometria ocular em cães adultos da raça Shih Tzu sem alterações oftalmológicas.

3.2 OBJETIVOS ESPECÍFICOS

- Utilizar a ultrassonografia em modo bidimensional para caracterizar as medidas das estruturas intraoculares: câmara anterior, espessura de lente (transversal e axial), câmara vítrea e comprimento axial do globo ocular de cães adultos da raça Shih Tzu.
- Avaliar se existe correlação entre parâmetros morfométricos cranianos e corporais, idade e gênero com os parâmetros ecobiométricos oculares em cães adultos da raça Shih Tzu.

4 MATERIAL E MÉTODOS

Este estudo foi submetido à apreciação do Comitê de Ética para o Uso de Animais (CEUA) da Universidade Estadual do Norte do Paraná – Campus Luiz Meneghel e aprovado de acordo com o protocolo 02/2018.

4.1 ANIMAIS

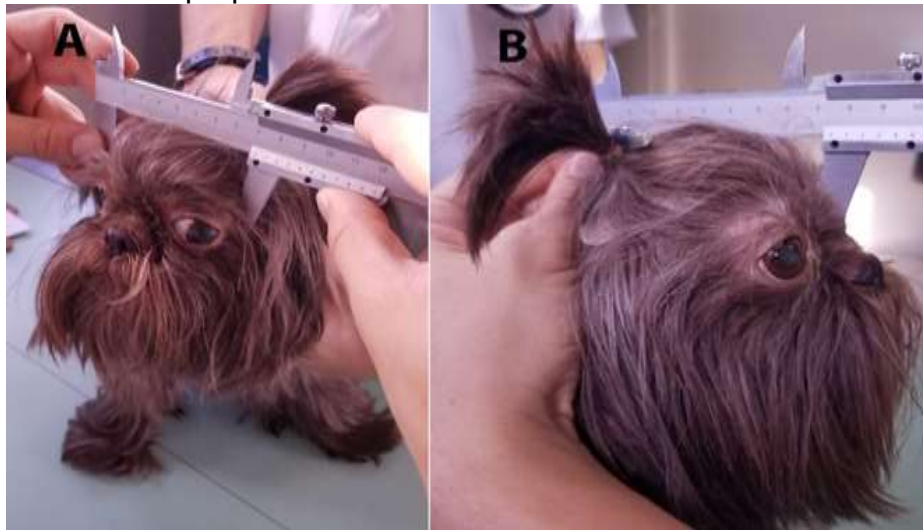
Foram utilizados 53 cães (*Canis lupus familiaris*) da raça Shih Tzu, machos e fêmeas, de 1 à 13 anos de idade. Como critério de inclusão nesta pesquisa, a sanidade dos cães foi verificada pela anamnese, ausência de queixa oftalmológica por parte dos tutores, inspeção oftalmológica e exame físico geral. Os animais foram divididos em três grupos de acordo com a faixa etária: G1-5 (animais de 1 a 5 anos) contendo 26 cães; G6-9 (animais de 6 a 9 anos) contendo 16 cães; G10-13 (animais de 10 a 13 anos) contendo 11 cães (SQUARZONI, 2011).

Cães com afecções oculares aparentes em um ou ambos os olhos, menores que doze meses de idade, em tratamento oftalmológico ou sistêmico, ou com condição clínica desfavorável não participaram deste estudo. A pressão intraocular (PIO) foi aferida, utilizando-se nessa pesquisa, animais com PIO dentro do intervalo de normalidade e que não apresentassem enfermidades oculares durante a inspeção oftalmológica. Além disso, animais que não permitiram a manipulação durante os procedimentos oculares também foram excluídos deste estudo.

4.2 MEDIDAS MORFOMÉTRICAS CRANIANAS E CORPORAIS

As medidas morfométricas cranianas distanciamento bizigomático (DBZ) e fronto-occipital (DFO) foram realizadas conforme descrito por Beserra *et al.* (2009), utilizando paquímetro universal 200mm Lee Tools, Santo André, São Paulo, Brasil (Figura 2).

Figura 2- Mensuração do distanciamento bizigomático (A) e fronto-occipital (B) em cão da raça Shih Tzu com paquímetro universal de 200mm.



Fonte: o próprio autor.

Para a mensuração circunferência torácica (CT), altura de cernelha (AC) e comprimento corporal (CP) foi utilizada fita métrica de 1,5m – Vonder® OVD, Curitiba, Paraná, Brasil. A CT foi realizada pela passagem da fita ao redor do tórax na altura do cotovelo. A AC foi obtida com a fita métrica em linha reta, desde a região distal de apoio do animal até a região palpável do ângulo escapular cranial. O CP foi obtido com a fita métrica desde a trufa (ponta do nariz) até a região de inserção da cauda. Todas essas medidas foram realizadas com os animais em estação por um único avaliador.

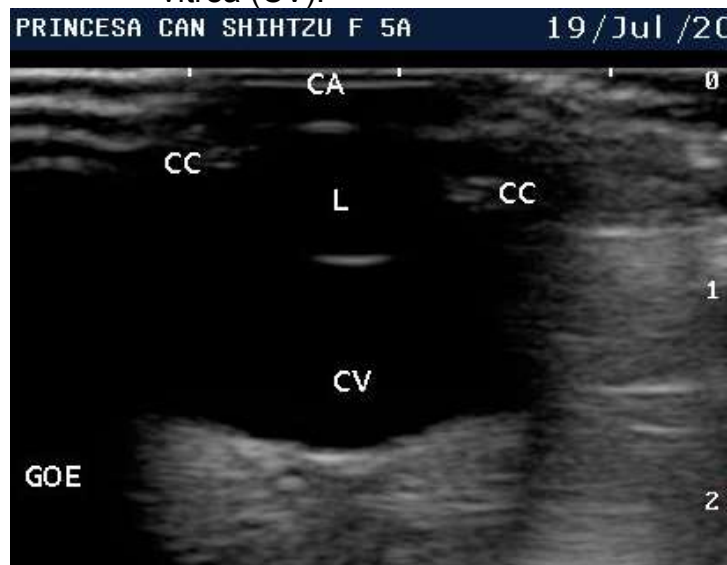
4.3 MEDIDAS ECOBIOMÉTRICAS OCULARES E PRESSÃO INTRAOCULAR

Para a realização das medidas ecobiométricas e obtenção da pressão intraocular (PIO), a dessensibilização da superfície ocular foi realizada com a instilação de 1 gota de colírio a base de proximetacaína (Anestalcon, Novartis Biociências S.A, São Paulo, São Paulo, Brasil) previamente ao início das mensurações. A pressão intraocular foi obtida por meio de tonometria de aplanção, com tonômetro digital Tono-pen-VET (Reichert.Inc., Buffalo, Nova York, Estados Unidos da América) (BORGES *et al.*, 2007).

Para obtenção das medidas, os cães foram contidos manualmente e mantidos em decúbito esternal. Foi utilizado aparelho ultrassonográfico Sonoscape® S6-V - SonoScape® Medical Corporation, Shenzhen, China, em modo bidimensional, com transdutor linear multifrequencial de 7-12 MHz sobre a superfície ocular, sem almofada de recuo e com gel acústico aplicado diretamente sobre a córnea, como descrito por Ferreira *et al.* (2014).

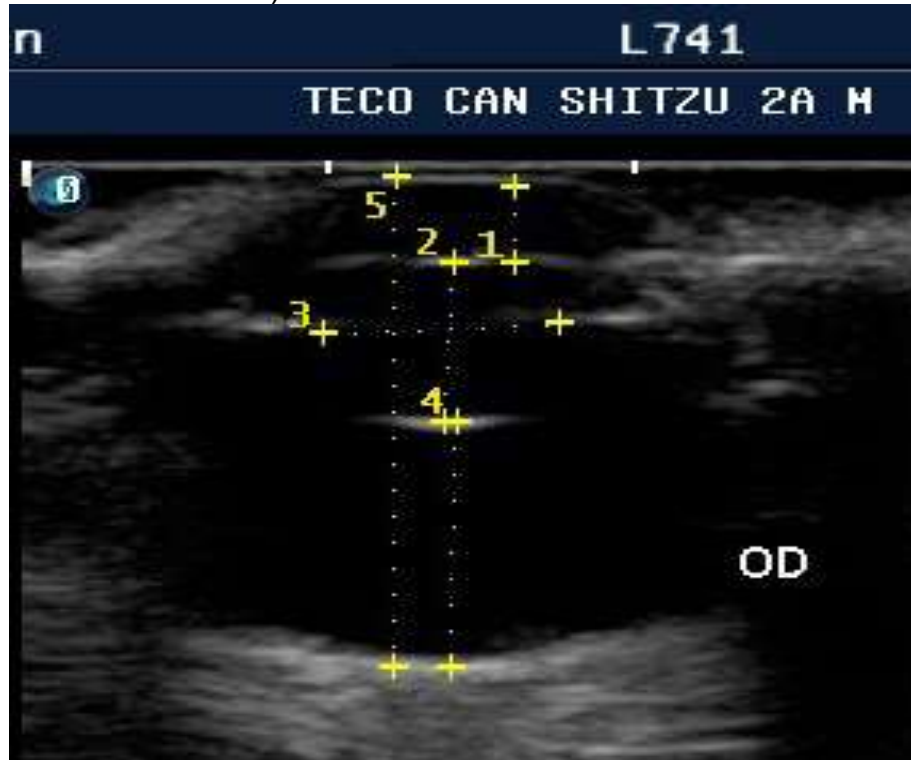A mensuração ecobiométrica foi realizada com a visualização das seguintes estruturas oculares no mesmo plano ultrassonográfico: superfície corneana, cápsula anterior do cristalino, complexo íris-corpo ciliar, cápsula posterior do cristalino e complexo retina-coroide-esclera, com intuito de padronizar as medidas em um corte ultrassonográfico único (Figura 3). Foram obtidas as seguintes medidas de ambos os olhos, respeitando o padrão numérico de 1 a 5: 1 Câmara anterior (CA); 2 espessura da lente em corte axial (ELA); 3 espessura da lente em corte transversal (ELT); 4 câmara vítrea (CV) e 5 comprimento axial do bulbo ocular (CGO). Todas as medidas foram obtidas através dos *calipers* do próprio aparelho ultrassonográfico (Figura 4). Após a realização do procedimento, a superfície ocular foi delicadamente limpa para remoção do excedente de gel acústico com algodão hidrófilo embebido em solução fisiológica (NaCl 0,9%).

Figura 3- Ultrassonografia bidimensional em corte axial do globo ocular esquerdo (GOE) de um cão Shih Tzu evidenciando a câmara anterior (CA), corpo ciliar (CC), lente (L) e câmara vítrea (CV).



Fonte: o próprio autor.

Figura 4- Ultrassonografia bidimensional em corte axial do globo ocular direito (OD) de um cão Shih Tzu, demonstrando padronização das medidas ecobiométricas (1: câmara anterior, 2: espessura da lente axial, 3: espessura da lente transversal, 4: câmara vítrea e 5: comprimento axial do globo ocular).



Fonte: o próprio autor

4.4 ANÁLISE ESTATÍSTICA

As variáveis oculares foram comparadas através da análise de variância (ANOVA) e quando encontrado diferença entre os grupos (G1-5; G6-9; G10-13), realizou-se teste de Tukey. As correlações entre as medidas morfométricas cranianas e corporais com as variáveis oculares foram investigadas por meio da correlação de Pearson (SQUARZONI, 2011). Para comparação entre machos e fêmeas, assim como olho direito e olho esquerdo, empregou-se o teste t de Student (BESERRA *et al.*, 2009; FERREIRA *et al.*, 2014). Todos os testes foram feitos com nível de significância de 5%.

5 RESULTADOS

Não foi possível obter as medidas ecobiométricas oculares somente em 3 cães avaliados neste estudo, devido ao comportamento não cooperativo durante o procedimento. Nos demais 50 cães, a ultrassonografia ocular foi realizada de forma eficaz para obtenção das medidas oculares. Dos cães avaliados, 30 (60%) eram fêmeas e 20 (40%) eram machos.

As médias, desvio-padrão e p-valor de cada variável ecobiométrica dos olhos dos animais estudados e dentre os grupos estão dispostas na tabela 1. Não foi verificada diferença significativa entre os grupos G1-5, G6-9 e G10-13 ($p \geq 0,05$).

Tabela 1- Médias e desvio-padrão e p-valor dos grupos (G1-5; G6-9; G10-13) e do total de animais das variáveis ecobiométricas dos olhos esquerdo (OE) e direito (OD) de cães da raça Shih Tzu.

Variáveis Oculares		Grupos			Total de animais (n=50)	p-valor
		G1-5 (n=23)	G6-9 (n=16)	G10-13 (n=11)		
Câmara anterior OE ¹ (mm)	Média	2,813	2,822	2,811	2,815	0,998
	Desvio-padrão	0,450	0,324	0,715	0,483	
Câmara anterior OD ² (mm)	Média	2,282	2,807	2,993	2,859	0,644
	Desvio-padrão	0,556	0,475	0,565	0,532	
Câmara vítrea OE (mm)	Média	9,206	9,016	9,205	9,157	0,457
	Desvio-padrão	0,468	0,497	0,414	0,463	
Câmara vítrea OD (mm)	Média	9,415	9,510	9,578	9,476	0,522
	Desvio-padrão	0,390	0,495	0,357	0,410	
Espessura da lente em corte axial OE (mm)	Média	6,469	6,391	6,450	6,445	0,804
	Desvio-padrão	0,358	0,346	0,323	0,342	
Espessura da lente em corte axial OD (mm)	Média	6,430	6,380	6,415	6,414	0,897
	Desvio-padrão	0,289	0,331	0,340	0,306	
Espessura da lente em corte transversal OE (mm)	Média	9,382	9,050	9,020	9,216	0,569
	Desvio-padrão	1,210	1,014	1,110	1,133	
Espessura da lente em corte transversal OD (mm)	Média	9,261	9,069	8,923	9,137	0,741
	Desvio-padrão	1,250	0,880	1,634	1,246	
Comprimento axial do globo ocular OE (mm)	Média	18,857	18,905	18,745	18,845	0,873
	Desvio-padrão	0,814	0,648	0,783	0,775	
Comprimento axial do globo ocular OD (mm)	Média	18,782	18,828	18,869	18,813	0,908
	Desvio-padrão	0,590	0,470	0,613	0,556	

¹OE: Olho esquerdo; ²OD: Olho direito; D-p³: Desvio-padrão.

Na tabela 2 estão apresentadas as medidas da câmara anterior, câmara vítrea, espessura da lente em corte axial, espessura da lente em corte transversal e comprimento axial do bulbo, além dos valores máximos e mínimos para cada medida obtidas nos animais estudados. Desta forma, é possível estabelecer os valores de referência para a raça Shih Tzu. Os valores foram obtidos a partir dos resultados de ambos os olhos (esquerdo e direito).

Tabela 2- Valores ecobiométricos do globo ocular de 50 cães adultos da raça Shih Tzu estudados, entre 1 e 13 anos de ambos os sexos.

Variáveis Oculares	Média (mm)	Desvio-padrão	Máximo (mm)	Mínimo (mm)
CA ¹	2,837	0,506	4,100	1,510
CV ²	9,186	0,547	10,210	8,020
ELA ³	6,429	0,323	6,950	5,270
ELT ⁴	9,170	1,185	12,410	5,270
CGO ⁵	18,829	0,660	20,240	17,500

CA¹: Câmara anterior; CV²: Câmara vítrea; ELA³: Espessura de lente axial; ELT⁴: Espessura de lente transversal; CGO⁵: Comprimento axial do globo ocular;

Para as medidas morfométricas cranianas e corporais não foi verificada diferença significativa entre os grupos – G1-5; G6-9; G10-13 ($p \geq 0,05$). As médias e o desvio padrão de cada variável morfométrica dentre os grupos e do total de animais estão dispostas na tabela 3.

Tabela 3- Médias e o desvio padrão e p-valor por dos grupos (G1-5; G6-9; G10-1) e do total de animais das variáveis morfométricas cranianas e corporais de cães da raça Shih Tzu estudados.

Variáveis morfométricas		Grupos			Total de animais (n=50)	p-valor
		G1-5 (n=23)	G6-9 (n=16)	G10-13 (n=11)		
Distância bizigomática (mm)	Média	76,500	75,000	75,1818	75,820	0,737
	Desvio-padrão	6,153	7,023	6,321	6,330	
Distância fronto-occipital (mm)	Média	74,923	74,384	72,636	74,28	0,609
	Desvio-padrão	5,972	7,869	5,220	6,305	
Altura de cernelha (mm)	Média	275,384	254,769	265,000	267,74	0,106
	Desvio-padrão	18,269	23,274	17,070	20,970	
Circunferência torácica (mm)	Média	410,576	414,923	439,636	418,100	0,211
	Desvio-padrão	42,346	54,949	41,163	46,227	
Comprimento corporal (mm)	Média	545,576	518,846	513,636	531,600	0,189
	Desvio-padrão	49,946	40,123	50,253	56,671	

D-p¹: Desvio-padrão.

As medidas ecobiométricas oculares de machos e fêmeas foram comparadas e não houve diferenças estatisticamente significativas ($p \geq 0,05$). Os

resultados de comparação das medidas ecobiométricas oculares entre os gêneros estão representados na tabela 4.

Tabela 4- Médias e desvio-padrão e p-valor das medidas ecobiométricas oculares dos olhos esquerdo (OE) e direito (OD) de cães da raça Shih Tzu estudados, considerando-se o gênero (machos e fêmeas).

Variáveis Oculares		Gênero		p-valor
		Macho	Fêmea	
Câmara anterior OE ¹ (mm)	Média	2,820	2,811	0,950
	Desvio-padrão	0,541	0,450	
Câmara anterior OD ² (mm)	Média	2,936	2,808	0,413
	Desvio-padrão	0,535	0,533	
Câmara vítrea OE (mm)	Média	9,204	9,125	0,559
	Desvio-padrão	0,477	0,459	
Câmara vítrea OD (mm)	Média	9,398	9,528	0,279
	Desvio-padrão	0,388	0,422	
Espessura da lente em corte axial OE (mm)	Média	6,517	6,397	0,229
	Desvio-padrão	0,305	0,362	
Espessura da lente em corte axial OD (mm)	Média	6,390	6,429	0,662
	Desvio-padrão	0,310	0,307	
Espessura da lente em corte transversal OE (mm)	Média	9,509	9,021	0,370
	Desvio-padrão	1,352	0,934	
Espessura da lente em corte transversal OD (mm)	Média	9,299	9,028	0,457
	Desvio-padrão	1,570	0,988	
Comprimento axial do bulbo ocular OE (mm)	Média	19,100	18,675	0,050
	Desvio-padrão	0,684	0,440	
Comprimento axial do bulbo ocular OD (mm)	Média	18,813	18,845	0,797
	Desvio-padrão	0,556	0,755	

¹OE: Olho direito; ²OD: Olho direito.

Em todas as medidas morfométricas cranianas e corporais os cães machos apresentaram média discretamente superior às fêmeas, no entanto os resultados não apresentaram diferenças estatisticamente significantes ($p \geq 0,05$). Os resultados de comparação entre médias das medidas morfométricas entre machos e fêmeas estão demonstradas na tabela 5.

Tabela 5- Médias, desvio-padrão e p-valor das variáveis morfométricas cranianas e corporais comparando machos e fêmeas dos cães da raça Shih Tzu estudados.

Variáveis Morfométricas		Sexo		p-valor
		Macho	Fêmea	
Distância bizigomática (mm)	Média	77,800	74,500	0,070
	Desvio-padrão	7,075	5,513	
Distância fronto-occipital (mm)	Média	75,100	73,733	0,458
	Desvio-padrão	5,901	6,601	
Altura de cernelha (mm)	Média	273,750	263,733	0,098
	Desvio-padrão	21,003	20,309	
Circunferência torácica (mm)	Média	425,650	413,066	0,350
	Desvio-padrão	37,614	51,169	
Comprimento corporal (mm)	Média	546,25	521,833	0,137
	Desvio-padrão	59,821	53,247	

As medidas ecobiométricas do olho esquerdo e olho direito dos 50 animais avaliados foram comparados entre si. Não houve diferença estatisticamente significativa quando comparado os olhos homolaterais ($p \geq 0,05$). Os valores médios, desvio-padrão e p-valor, da comparação entre os olhos estão demonstrados na tabela 6.

Tabela 6- Médias, desvio-padrão e p-valor da comparação entre o olho esquerdo (OE) e direito (OD) de cães da raça Shih Tzu estudados.

Variáveis Oculares	Média	Desvio-padrão	p-valor
Câmara anterior OE ¹ (mm)	2,815	0,483	
Câmara anterior OD ² (mm)	2,859	0,532	0,674
Câmara vítrea OE (mm)	9,157	0,463	
Câmara vítrea OD (mm)	9,216	0,382	0,484
Espessura da lente em corte axial OE (mm)	6,445	0,342	
Espessura da lente em corte axial OD (mm)	6,414	0,306	0,595
Espessura da lente em corte transversal OE (mm)	9,216	1,133	
Espessura da lente em corte transversal OD (mm)	9,137	1,246	0,684
Comprimento axial do bulbo ocular OE (mm)	18,845	0,755	
Comprimento axial do bulbo ocular OD (mm)	18,813	0,556	0,797

¹OE: Olho direito; ²OD: Olho direito.

Para a correlação entre a ecobiometria ocular com os parâmetros morfométricos do crânio e corporais foi utilizado a correlação linear de Pearson, a qual não demonstrou correlação entre as variáveis estudadas em cães adultos da raça Shih Tzu. Os valores dos coeficientes de correlação estão demonstrados na tabela 7.

Tabela 7- Coeficiente de correlação (Cor) e p-valor das medidas ecobiométricas oculares em relação às variáveis morfométricas cranianas, corporais dos cães da raça Shih Tzu estudados.

	CA ¹ OE ^a	CA OD ^b	CV ² OE	CV OD	ELA ³ OE	ELA OD	ELT ⁴ OE	ELT OD	CGO ⁵ OE	CGO OD
DBZ ⁷	Cor 0,173	Cor -0,026	Cor 0,152	Cor -0,096	Cor 0,233	Cor 0,116	Cor 0,068	Cor -0,220	Cor 0,133	Cor 0,240
	p-valor 0,229	p-valor 0,852	p-valor 0,290	p-valor 0,506	p-valor 0,102	p-valor 0,420	p-valor 0,635	p-valor 0,124	p-valor 0,354	p-valor 0,091
DFO ⁸	Cor 0,180	Cor -0,009	Cor 0,028	Cor -0,261	Cor 0,179	Cor 0,187	Cor 0,105	Cor -0,243	Cor 0,145	Cor -0,020
	p-valor 0,209	p-valor 0,945	p-valor 0,845	p-valor 0,067	p-valor 0,211	p-valor 0,191	p-valor 0,466	p-valor 0,088	p-valor 0,314	p-valor 0,887
AC ⁹	Cor -0,057	Cor 0,152	Cor 0,026	Cor 0,080	Cor 0,070	Cor 0,057	Cor 0,163	Cor 0,004	Cor -0,058	Cor 0,158
	p-valor 0,693	p-valor 0,290	p-valor 0,853	p-valor 0,577	p-valor 0,626	p-valor 0,689	p-valor 0,257	p-valor 0,976	p-valor 0,687	p-valor 0,271
CT ¹⁰	Cor 0,011	Cor -0,117	Cor 0,077	Cor -0,062	Cor 0,236	Cor 0,103	Cor -0,194	Cor -0,131	Cor 0,215	Cor 0,171
	p-valor 0,935	p-valor 0,415	p-valor 0,593	p-valor 0,666	p-valor 0,098	p-valor 0,475	p-valor 0,176	p-valor 0,361	p-valor 0,131	p-valor 0,233
CP ¹¹	Cor 0,116	Cor -0,056	Cor -0,177	Cor 0,126	Cor 0,085	Cor 0,049	Cor 0,104	Cor 0,011	Cor 0,031	Cor 0,293
	p-valor 0,418	p-valor 0,695	p-valor 0,217	p-valor 0,382	p-valor 0,555	p-valor 0,735	p-valor 0,472	p-valor 0,938	p-valor 0,829	p-valor 0,038

OE^a: Olho esquerdo; OD^b: Olho direito; CA¹: Câmara anterior; CV²: Câmara vítra; ELA³: Espessura de lente axial; ELT⁴: Espessura de lente transversal; CGO⁵: Comprimento axial do globo ocular; CCr⁶: Circunferência craniana; DBZ⁷: Distanciamento Bizigomático; DFO⁸: Distanciamento fronto-occipital; AC⁹: Altura de cernelha; CT¹⁰: Circunferência torácica; CP¹¹: Comprimento corporal.

Os valores médios da pressão intraocular (PIO) foram, de 23,88±9,67 mmHg para o olho esquerdo e 23,54±9,15 mmHg para o olho direito. As médias foram comparadas e não houve diferença estatística significativa nos valores obtidos entre os dois olhos nos animais avaliados, assim como quando comparados entre machos e fêmeas ($p \geq 0,05$).

6 DISCUSSÃO

A ultrassonografia em modo bidimensional foi eficaz para a obtenção das medidas ecobiométricas propostas, atuando de forma não invasiva, não necessitando de contenção química e sem causar lesões oculares ou dor aos animais. Em outro estudo a tomografia computadorizada também foi utilizada para a mensuração da biometria ocular (CHIWITT, *et al.*, 2017), porém a ultrassonografia se mostra mais acessível, com baixo custo, fácil realização e sem a necessidade de anestesia (BESERRA *et al.*, 2009; AKDUMAN *et al.*, 2008; SQUARZONI, 2011).

A profundidade média da câmara anterior (CA) dos animais avaliados no presente estudo ($2,83 \pm 0,50$ mm) foi inferior ao encontrado em outro estudo com cães da raça Shih Tzu ($4,06 \pm 0,10$ mm) (KOBASHIGAWA *et al.*, 2015). A medida da câmara anterior é a mais afetada por variações durante a mensuração, devido à pressão exercida sobre a córnea, o que diminui o tamanho da câmara analisada (MILLER; MURPHY, 1995). A utilização de transdutor linear no presente estudo, diferentemente de Kobashigawa *et al.* (2015) que utilizou transdutor convexo, pode ter influenciado em medidas de CA menores, devido à maior exigência de manobras para se obter o corte sonográfico adequado.

A média da espessura da lente em corte axial (ELA) foi de $6,42 \pm 0,42$ mm, corroborando com o valor de $6,624 \pm 0,03$ mm obtido por Kobashigawa *et al.* (2015) em Shih Tzus. outra pesquisa com cães sem raça definida demonstrou valores de espessura de lente em corte axial que variaram de $6,70 \pm 0,08$ mm a $7,10 \pm 0,30$ mm (BESERRA *et al.*, 2009), valores próximos aos encontrados no presente estudo.

Poucos trabalhos avaliaram o diâmetro da lente em corte transversal, dificultando a comparação com os dados do presente estudo. A média da espessura da lente em corte transversal (ELT) foi de $9,17 \pm 1,18$ mm, a qual foi menor que o valor obtido por Silva *et al.* (2018) que foi de $12,2 \pm 1,10$ mm com cães de diferentes raças. Beserra *et al.* (2009) obtiveram média de ELT de $10,4 \pm 0,10$ mm a $11,0 \pm 0,20$ mm em cães. Contudo, os autores citados avaliaram cães de portes diferentes, com peso variando de 1,5 a 28,5 quilos. Além disso, a variabilidade da espessura da lente pode ser devida ao poder de acomodação da mesma, que muda seu contorno de acordo com o ponto focal, o que acontece durante a técnica ultrassonográfica

(BESERRA *et al.*, 2009).

Kobashigawa *et al.* (2015) relataram valor de $9,56\pm 0,05$ mm para profundidade de câmara vítrea (CV) em cães da raça Shih Tzu. O presente estudo corrobora com os achados supracitados, onde obteve-se média de $9,18\pm 0,29$ mm. Outros autores obtiveram médias de $9,60\pm 1,60$ mm (COTTRILL *et al.*, 1989), $9,6 \pm 1,60$ mm (GONÇALVES *et al.*, 2000) e $8,30\pm 0,10$ a $10,0\pm 0,10$ mm (BESERRA *et al.*, 2009) em cães sem raça definida, bastantes próximas às encontradas no presente estudo. Cães da raça Shih Tzu são de pequeno porte e possuem conformação craniana pequena, no entanto apresentaram proximidade nos valores de CV quando comparado a cães sem raça definida, de diversos portes e com maior conformação craniana. Isso implica em olhos proporcionalmente maiores para raça Shih Tzu, considerando que o vítreo estabelece o formato quase esférico ao globo ocular (LEITE, 2013).

Segundo Cottrill *et al.* (1989), quanto maior o crânio do animal, maior será o comprimento axial do globo ocular (CGO). Gonçalves *et al.* (2000) obtiveram média de $18,80\pm 0,90$ mm do CGO em cães sem raça definida de pequeno e médio porte. Outro estudo identificou médias que variaram de $17,30\pm 1,10$ e $17,50\pm 1,00$ mm em cães de portes variados (SILVA *et al.*, 2018). Beserra *et al.* (2009) encontraram médias entre $17,00\pm 0,20$ a $20,60\pm 0,40$ mm avaliando cães entre 15 e 28 kg (médio e grande porte), com crânios proporcionalmente maiores. A média do CGO obtida nos Shih Tzus no presente estudo foi de $18,82\pm 0,66$ mm, assim como Kobashigawa *et al.* (2015) encontraram valor de $20,25\pm 0,13$ mm em cães da mesma raça. Apesar do Shih Tzu de pequeno porte e possuir crânio relativamente menor, possui medidas oculares maiores ou próximas a de cães com tamanho craniano e porte maior.

As mensurações ecobiométricas não demonstraram diferença significativa entre os globos oculares direito e esquerdo, assim como em outros estudos (BESERRA *et al.*, 2009; SQUARZONI, 2011; SILVA *et al.*, 2018). É notável a ausência de variabilidade das medidas ecobiométricas entre os olhos, fato que a ultrassonografia descreve como simetria e pode ser considerada para o diagnóstico das afecções oculares, dando ao médico veterinário oftalmologista a possibilidade de comparação ecográfica entre o globo ocular direito e esquerdo em condições de lesões unilaterais.

Entre machos e fêmeas, o presente estudo não evidenciou diferença entre as medidas ecobiométricas, porém, outros estudos obtiveram diferenças

significativas nas medidas de câmara anterior maior em fêmeas (SQUARZONI, 2011) e comprimento axial maior do globo ocular em machos (SCHIFFER *et al.*, 1982). Os cães da raça Shih Tzu avaliados neste estudo apresentaram baixa variabilidade associados a medidas oculares entre os gêneros. Esse fator pode estar atrelado a seleção de indivíduos com características de braquicefalia ao decorrer dos anos, impulsionando a criação de indivíduos com características semelhantes. Os Shih Tzus machos do presente estudo apresentaram mensurações corporais maiores que as fêmeas, porém a raça apresenta padrão racial bem definido, de modo que, a sutil diferença de tamanho entre os gêneros não influenciou as medidas oculares.

Beserra *et al.* (2009) encontrou influência do distanciamento bizigomático e fronto-occipital sobre a câmara vítrea em cães sem raça definida, o que não ocorreu no presente estudo. Assim como foi possível verificar que não houve nenhuma correlação das medidas ecobiométricas oculares com nenhuma das variáveis morfométricas cranianas e corporais em cães adultos da raça Shih-tzu. É possível que essa correlação somente se estabeleça durante a fase de crescimento dos animais, como verificado por alguns autores (PAUNKSNIS *et al.*, 2001; SQUARZONI, 2011; TUNTIVANICH *et al.*, 2007). Estudos com a curva de crescimento dos Shih Tzus são necessários para estabelecer a real correlação entre as variáveis oculares e morfométricas cranianas e corporais.

As médias de PIO próximas ao limite superior em cães hípidos podem variar por diversos fatores, como idade e pressão arterial sistêmica (GELATT, 2003), além do ciclo circadiano que pode elevar a pressão intraocular (MADRUGA *et al.*, 2015). Klein *et al.* (2011) relata que a contenção física com excessiva compressão das veias jugulares ou mesmo a manipulação lateral das pálpebras durante o procedimento de aferição podem elevar os valores da PIO em cães. Supõem-se que os valores médios da PIO próximos ao limite superior no presente estudo, se deram pela contenção física e manipulação da região ocular dos animais.

Para a ultrassonografia ocular e obtenção das medidas ecobiométricas em outras espécies os autores descrevem uso de sedativos e anestésicos (GONÇALVES *et al.* 2009; SOUZA, *et al.*, 2018). No entanto, no presente estudo, a dessensibilização da superfície ocular com colírio anestésico a base de proximetacaína 5% associado a um transdutor multifrequencial de 7-12 MHz acoplado sobre a superfície corneana foi suficiente para obtenção das medidas

propostas.

Em cães, a ecobiometria do globo ocular ainda é objeto de poucos estudos, principalmente em raças específicas. Os cães Shih Tzu apresentaram características oculares e cranianas pertinentes à rotina oftalmológica, sendo importante a mensuração de características que contribuam de forma positiva para a padronização, terapêutica e bem-estar da raça.

7 CONCLUSÃO

Após análise e compreensão dos resultados obtidos no presente estudo, é possível concluir que a ultrassonografia é uma modalidade do diagnóstico por imagem eficaz para caracterização, avaliação e mensuração das estruturas intraoculares e que não há diferença significativa entre as variáveis ecobiométricas e as morfométricas cranianas e corporais quando considerado o gênero e a idade dos cães.

Além disso, não há influência das variáveis morfométricas cranianas e corporais sobre a mensuração ecobiométrica das estruturas intraoculares (câmara anterior, câmara vítrea e lente), e do comprimento axial do globo ocular em cães adultos da raça Shih Tzu.

REFERÊNCIAS

AKDUMAN, E. I.; NACKE, R. E.; LEIVA, P. M.; AKDUMAN, L. Accuracy of ocular axial length measurement with MRI. **Ophthalmologica**, v. 222, p. 397-399, 2008.

ANDRADE, A. L. DE. Semiologia do sistema visual dos animais domésticos. In: FEITOSA, F. L. F. **Semiologia Veterinária: A Arte do Diagnóstico**, 2ª ed, São Paulo, Roca, 2008, p. 689-721.

AQUINO, S. M. Surgery of the Eyelids. **Topics in Companion Animal Medicine**, v. 23, n. 1, p. 10-22, 2008.

BARALDI T. G.; MAMPRIM, M. J.; BRANDÃO, C. V. S.; SARTOR R.; PERCHES C. S.; ACKER-MANN C. L. Biometria ultrassonográfica modo-A e modo-B do globo ocular de gatos domésticos. **Veterinária e Zootecnia**, v. 19, p. 20-23. 2012.

BENTLEY, E., MILLER P. E.; DIEHL, K. A. Use of high-resolution ultrasound as a diagnostic tool in veterinary ophthalmology. **Journal of American Veterinary Medical Association**, v. 223, n. 11, p. 1617-1622, dec, 2003.

BESERRA, P. S.; SALES, G. A.; SANTANA, E. J. M.; MIRANDA, S. A.; BRITO, A. B.; NICKOLAK, E.; DOMINGUES, S. F. S. Relação entre a biometria ultrassonográfica em \geq do bulbo ocular e os diâmetros fronto-occipital e bizigomático em *Canis familiaris*. **Pesquisa Veterinária Brasileira**, v.29, n.4, p. 286-290, 2009.

BORGES, A. G.; BRANDÃO, C. V. S; RANZANI, J. J. T.; ADALBERTO, J. C. Efeitos maleato de timolol 0,5% do cloridrato de dorzolamida 2%, e da associação de ambas na pressão intraocular. **Arquivo Brasileiro de Medicina Veterinária e Zootecnia**, v. 59, n. 3, p. 660-664, 2007.

CARVALJO, C. F.; SQUARZONI, R. Ultrassonografia ocular. In: CARVALHO, C. F. **Ultrassonografia em Pequenos Animais**, 2ed, São Paulo, Roca, 2014, p. 359-383.

CHEN, H.; LIN, H.; LIN, Z.; CHEN, J.; CHEN, W. Distribution of axial length, anterior chamber depth, and corneal curvature in an aged population in South China. **BMC Ophthalmology**. v. 16, n. 47, p. 1-7 may, 2016.

CHIWITT, C. L. H.; BAINES, S. J.; MAHONEY, P.; TANNER, A.; HEINRICH, C. L.; RHODES, M.; FEATHERSTONE, H. J. Ocular biometry by computed tomography in different dog breeds. **Veterinary Ophthalmology**, v.20, n. 5, p. 411-419, 2017.

CHRISTMAS, R. E. Common ocular problems of Shi Tzu dogs. **Canadian Veterinary Journal**. v. 33, p. 390-393, 1992.

COTTRILL, N. B.; BANKS, W. J.; PECHMAN, R. D. Ultrasonographic and biometric evaluation of the eye and orbit and orbit of dogs. **American Journal of Veterinary Research**, v. 50, p. 898-903, 1989.

CURTH, S.; FISCHER, M. S.; KUPCZIK, K. Patterns of integration in the canine skull: an inside view into the relationship of the skull modules of domestic dogs and wolves. **Zoology**, v.125, 1-9, 2017.

DIESEM, C. Órgãos dos sentidos dos carnívoros e tegumento comum. In: GETTY, R. **Anatomia dos Animais Domésticos**. 5. ed. Rio de Janeiro: Guanabara Koogan, 1986. v.2. p.1635-1673.

DIETRICH, U. M. Ophthalmic Examination and diagnostics. Part 3: diagnostic ultrasonography. In: GELATT, K. N. **Veterinary Ophthalmology**, 4^a. ed. Gainesville: Blackwell Publishing, 2013. p. 669-683.

DYCE, K. M.; SACK, W. O.; WENSING, C. J. G. O olho e a órbita. In: DYCE, K. M.; SACK, W. O.; WENSING, C. J. G. **Tratado de Anatomia Veterinária**. 4^a. ed. Rio de Janeiro: Elsevier, 2010. p.788-792,

FCI. Federation cynologique internationale. **Standard N 208 Shi Tzu**, Belgique, p. 1-6, oct. 2017.

FERREIRA, M. A.; ALEMANN, N.; DIAS, L. G. G. G.; HONSHO, C. S. Relação entre a biometria ultrassonográfica ocular e os parâmetros morfométricos do crânio, idade, peso e gênero em gatos domésticos. **Pesquisa Veterinária Brasileira**, Rio de Janeiro, v. 34, n. 2, p. 192-198, 2014.

GALERA, P. D.; LAUS, J. L.; ORIÁ, A. P. Afecções da túnica fibrosa. In: LAUS, J. L. **Oftalmologia Clínica e Cirúrgica em Cães e Gatos**. São Paulo: Roca, 2009, p. 69-96.

GELATT, K. N. **Manual de Oftalmologia Veterinária**. São Paulo: Manole, 2003. p. 594.

GILGER, B. C. Cristalino. In: SLATTER, D. **Manual de Cirurgia De Pequenos Animais**, 3ed. São Paulo: Manole, 2007, v. 2, p. 1402-1417.

GOMES, M. C.; MELO, M. S.; VASCONCELOS R. H.; BEZERRA, W. G. A.; Costa, P. P. C. Aspectos e estágios da catarata em cães – Revisão de literatura. **Revista Brasileira de Higiene e Sanidade Animal**, v. 11, n.4, p. 456– 471, 2017.

GONÇALVES, G. F.; LEME, M. C.; ROMAGNOLI, P.; EURIDES, D.; PIPPI, N. L. Biometria ultrassonográfica bidimensional em tempo real de bulbo ocular de gatos domésticos. **Ciência Animal Brasileira**, v.10, n. 3, p. 829-834, 2009.

GONÇALVES, G. F., PIPPI, L. N.; RAISER, G. A.; MAZZANTI, A.; OLIVEIRA DE, T. S.; NEVES, J. P.; LEOTTE, A. M.; HINTZ, C. W. Biometria ultrassonográfica bidimensional em tempo real do globo ocular de cães. **Ciência Rural**, v. 30, p. 417-420. 2000.

GUMPENBERGER, M.; KOLM, G. Ultrasonographic and computed tomographic examinations of the avian eye: physiologic appearance, pathologic findings and comparative biometric measurement. **Veterinary Radiology & Ultrasound**, v. 47, n. 5, p. 492-502, 2006.

GUM, G. G.; MACKAY, E. O. Physiology of the Eye. In: GELLAT, K. N.; GILGER, B. C.; KERN, T. J. **Veterinary Ophthalmology**, 5.ed. Iowa: Blackwell Publishing. 2013. v.1, p. 171 - 207.

HIJAR, M. V. Ultrassonografia ocular. In: HERRERA, D. **Oftalmologia Clínica em Animais de Companhia**. São Paulo: Medvet, 2008. p.49-62.

HUSSEIN, M.E.M.; NYLAND, T. G.; ROY W. B. Ultrasonographic and biometric evaluation of sheep and cattle eyes. **Veterinary Radiology & Ultrasound**, v. 36, n. 2, p. 148-151, 1995.

KLEIN, H. E.; KROHNE, S. G.; MOORE, G. E.; MOHAMED, A. S.; STILES, J. Effect of eyelid manipulation and manual jugular compression on intraocular pressure measurement in dogs. **Journal of American Veterinary Medical Association**, v. 238. n.10, p. may, 2011.

KOBASHIGAWA, K. K.; LIMA, T. B.; PÁDUA, I. R. M.; SOBRINHO, A. A. F. B.; MARINHO, F. A.; ORTÊNCIO, K. P.; LAUS, J. L. Parâmetros oftálmicos em cães adultos da raça Shih Tzu. **Ciência Rural**, v. 45, n.7, p.1280-1285, 2015.

LARSEN, J. S. Axial length of the emmetropic eye and its relation to the head size. **Acta Ophthalmologica** (Copenh), v. 57, n. 1, p. 76-83, 1979.

LEITE, A. G. B.; OLIVEIRA, D.; BARALDI-ARTONI, S. M. Morfologia do sistema ocular dos animais domésticos. **Ars veterinária**, v.29, n.1, p.42-51, 2013.

MADRUGA, G. M.; RUIZ, T; RIBEIRO, A. P. Efeitos dos anestésicos na pressão intraocular em cães e gatos. **Revista Investigação Medicina Veterinária**, v.14, n.2, p.28-32, 2015

MAGGS D. Basic diagnostic techniques. In: MAGGS, D.; MILLER, P. E.; OFRI, R. **Slatter's Fundamentals of Veterinary Ophthalmology**, 4. ed. St. Louis: Saunders Elsevier, 2008. p. 81-106.

MATTON, J. S.; NYLAND, T. G. Eye. In: NYLAND, T. G.; MATTON, J. S. **Small Animal Diagnostic Ultrasound**, 2. ed. Philadelphia: W. B. Saunders Company, 2002. p.305- 324.

MCNABB, N. Top 5 ocular complications of brachycephaly in dogs. **Ophthalmology.Cliniciansbrief.com**, p. 92-95, 2017. Disponível em: <https://www.cliniciansbrief.com/article/top-5-ocular-complications-brachycephaly-dogs> Acesso em: 10 dez. 2018.

MILLER, P. E. Uvea. In: MAGGS, D.; MILLER, P. E.; OFRI, R. **Slatter's Fundamentals of Veterinary Ophthalmology**. 4 ed. St. Louis: Saunders Elsevier, 2008a, p. 203 - 229.

MILLER, P. E.; MURPHY, C. J. Vision in Dogs. **Journal of American Veterinary Medical Association**, v. 207, p. 1623-1634, 1995.

MORGAN, R. V. Ultrasonography of retrobulbar diseases of the dog and cat. **Journal of American Animal Hospital Association**, v. 25, p. 393-399, 1989.

MUNDT JR., G. H.; HUGHES JR., W. F. Ultrasonics in ocular diagnosis. **American Journal of Ophthalmology**, v. 41, p. 488-498, 1956.

OFRI, R. Retina. In: MAGGS, D.; MILLER, P. E.; OFRI, R. **Slatter's Fundamentals of Veterinary Ophthalmology**. 4 ed. St. Louis: Saunders Elsevier, 2008, p. 285 - 317.

PACKER, R. M. A.; HENDRICKS, A.; TIVERS, M. S.; BURN, C. C. Impact of facial conformation on canine health: brachycephalic obstructive airway syndrome. **Plos One**, v.10, n. 10, p. 1-21, oct. 2015.

PAPALINI, E. P. Nervo óptico: medida do diâmetro de sua bainha para detectar hipertensão intracraniana. **Revista Brasileira de Oftalmologia**, v. 77, n. 2, p.68-71, abr. 2018.

PAUNKSNIS, A.; SVALDENIENÉ, E.; PAUKSNIENÉ, M.; BABRAUSKIENÉ, V. Ultrasonographic evaluation of the eye parameters en dogs of different age. **Ultragarsas**, v.2, n.39, p.1-4, 2001.

SAMUELSON, D. A. Ophthalmic Anatomy. In: GELLAT, K. N.; GILGER, B. C.; KERN, T. J. **Veterinary Ophthalmology**, 5.ed. Iowa: Blackwell Publishing. 2013. v.1, p. 39 - 159.

SCHIFFER, S. P.; RANTANEN, N. W.; LEARY, G. A.; BRYAN, G. M. Biometric study of the canine eye, using A-mode ultrasonography. **American Journal of Veterinary Research**, v.43, n.5, p. 826-830, 1982.

SERPELL, J. A. Anthropomorphism and anthropomorphic selection- beyond the cute response. **Society and Animals**, v. 10, n. 4, p. 437-454, 2002.

SILVA, E. G.; PESSOA, G. T.; MOUTA, L. S.; GUERRA, P. C.; RODRIGUES, R. P. S.; SOUSA, F. C. A.; AMBRÓSIO, C. E.; ALVES, F. R. Biometric B-mode and color doppler ultrasound assesment of eyes in healthy dogs. **Pesquisa Veterinária Brasileira**, v.38, n. 3, p. 565-571, 2018.

SLATTER, D. H. **Fundamento de Oftalmologia Veterinária**. 3. ed. São Paulo: Roca, 2005. p. 686.

SOARES, A. M. B.; LAUS, J. L.; PROVENSANO, J.; AYERES, B.; WILLWARD, C.; GALERA, P. D. Refração ocular por retinoscopia em faixa em cães da raça Fila Brasileiro. **Revista Brasileira de Ciência Veterinária**, v.11. p. 104-108, 2004.

SOUZA, L. P.; MERLINI, N. B.; BORTOLINI, Z.; MULLER, T. R.; TEIXEIRA, C. R.; LUCIANE, M. G.; SOUZA, D. S.; VULCANO, L. C. Aspectos ultrassonográficos, biometria e dopplerfluxometri ocular do bugio ruivo (*Alouatta fusca*). **Pesquisa Veterinária Brasileira**, v.38, n.5, p.105-113, 2018.

SQUARZONI, R. Biometria ocular e sua relação com sexo, idade, tamanho e peso em cães da raça Cavalier King Charles Spaniel. 2011. 96f. **Dissertação (Doutorado em Ciências)** - Faculdade de Medicina Veterinária e Zootecnia, Universidade de São Paulo, São Paulo.

STADES, F. C.; WOREDET. A. Diseases and surgery of the canine eyelid. In: GELLAT, K. N.; GILGER, B. C.; KERN, T. J. **Veterinary Ophthalmology**. 5.ed. Iowa: Blackwell Publishing. 2013, v.1, p. 832 - 893.

TUNTIVANICH, N.; PETERSEN-JONES, S. M.; STEIBEL, J. P.; JOHNSON, C.; FORCIER, J. Q. Postnatal development of canine axial globe length measured by B scan ultrasonography. *Veterinary Ophthalmology*, v. 10, n. 1, p.2-5, 2007

WANG, D.; AMOOZGAR, B.; PORCO, T.; WANG, Z.; LIN, S. C. Ethnic differences in lens parameters measured by ocular biometry in a cataract surgery population. **Plos One**, v.12, n.6, p.1-11, 2017.