



UNIVERSIDADE
ESTADUAL DE LONDRINA

DIENIFER GRAICE GALINDO

**EMPREGO DA CITOLOGIA ASPIRATIVA POR AGULHA
FINA DOS LINFONODOS REGIONAIS GUIADA PELA
ULTRASSONOGRAFIA EM CADELAS COM TUMOR
MAMÁRIO**

DIENIFER GRAICE GALINDO

**EMPREGO DA CITOLOGIA ASPIRATIVA POR AGULHA
FINA DOS LINFONODOS REGIONAIS GUIADA PELA
ULTRASSONOGRRAFIA EM CADELAS COM TUMOR
MAMÁRIO**

Dissertação apresentada ao Programa de Pós-Graduação Mestrado Profissional em Clínicas Veterinárias da Universidade Estadual de Londrina como requisito parcial para a obtenção do título de Mestre

Orientadora: Profa. Dra. Giovana Wingeter Di Santis

Londrina
2019

Ficha de identificação da obra elaborada pelo autor, através do Programa de Geração Automática do Sistema de Bibliotecas da UEL

G158e Galindo, Dienifer Grace.
EMPREGO DA CITOLOGIA ASPIRATIVA POR AGULHA FINA DOS LINFONODOS REGIONAIS GUIADA PELA ULTRASSONOGRRAFIA EM CADELAS COM TUMOR MAMÁRIO / Dienifer Grace Galindo. - Londrina, 2019.
59 f.

Orientador: Giovana Wingeter Di Santis.
Dissertação (Mestrado Profissional em Clínicas Veterinárias) - Universidade Estadual de Londrina, Centro de Ciências Agrárias, Programa de Pós-Graduação em Clínicas Veterinárias, 2019.
Inclui bibliografia.

1. Metástase - Tese. 2. Linfonodo satélite - Tese. 3. Glândula mamária - Tese. 4. Cão - Tese. I. Santis, Giovana Wingeter Di . II. Universidade Estadual de Londrina. Centro de Ciências Agrárias. Programa de Pós-Graduação em Clínicas Veterinárias. III. Título.

CDU 619

DIENIFER GRAICE GALINDO

**EMPREGO DA CITOLOGIA ASPIRATIVA POR AGULHA FINA DOS
LINFONODOS REGIONAIS GUIADA PELA ULTRASSONOGRAFIA
EM CADELAS COM TUMOR MAMÁRIO**

Dissertação apresentada ao Programa de Pós-Graduação Mestrado Profissional em Clínicas Veterinárias da Universidade Estadual de Londrina como requisito parcial para a obtenção do título de Mestre

BANCA EXAMINADORA

Orientadora: Profa. Dra. Giovana W. Di Santis
Universidade Estadual de Londrina – UEL

Prof. Dra. Maria Isabel Mello Martins
Universidade Estadual de Londrina – UEL

Prof. Dra. Mirian Siliane Batista de Souza
Universidade Estadual de Londrina – UEL

Londrina, 19 de junho de 2019.

Dedico este trabalho aos meus pais Juberto Alves Galindo e Maria Tereza Ferreira de Oliveira, ao meu marido Alison e a toda a minha família que fizeram o possível e o impossível para que eu estivesse aqui nesse momento. Obrigada por toda a dedicação. Amo vocês.

AGRADECIMENTOS

A presente dissertação de mestrado não poderia chegar a bom porto sem o inestimável auxílio de várias pessoas.

Em primeiro lugar, não posso deixar de agradecer a minha orientadora, professora doutora Giovana Wingeter Di Santis, por toda a paciência, conselhos e dedicação com que me orientou. Muito obrigada por me corrigir quando preciso sem jamais me desmotivar.

Gostaria imensamente agradecer aos membros da banca: professora doutora Maria Isabel Mello Martins e professora doutora Mirian Siliane Batista de Souza por prontamente aceitarem em participar desse momento tão importante na minha vida profissional e pessoal. Tenho a certeza de que as suas contribuições serão valorosas!

Desejo igualmente agradecer ao doutorando Luiz Guilherme Corsi Trautwein e aos setores de Teriogenologia de Animais de Companhia, Anatomia Patológica, Diagnóstico por Imagem e ao Departamento de Estatística por todo o auxílio e apoio, e que, alguns sem se quer me conhecer, me ajudaram a ultrapassar grandes obstáculos.

Por último, quero agradecer a todos os proprietários que confiaram no meu trabalho. Aos animais, que já passaram na minha jornada de Médica Veterinária, tanto na residência, como no mestrado, e aos que ainda virão. Que eu sempre possa ter o mesmo amor, preocupação, cuidado, carinho e brilho no olhar por lidar e ter a oportunidade de cuidar de vocês. É isso que faz meu coração bater mais forte, que me tira noites de sono, que me faz cada dia querer ir mais além para fazer o melhor por vocês.

A todos o meu muito obrigada...

GALINDO, Dienifer Graice. **Emprego da citologia aspirativa por agulha fina dos linfonodos regionais guiada pela ultrassonografia em cadelas com tumor mamário**. 2019. 59 p. Dissertação. Universidade Estadual de Londrina, Londrina, 2019.

RESUMO

Foram apresentados três produtos finais, separados por capítulos, ao Programa de Pós-Graduação Mestrado Profissional em Clínicas Veterinárias. O primeiro trabalho intitulado **“Tumores mamários em cadelas”** é uma revisão bibliográfica sobre tumor mamário em cadelas e descreve os aspectos morfológicos das glândulas mamárias e dos linfonodos regionais, estadiamento TNM, avaliação e mapeamento dos linfonodos regionais em neoplasmas mamários, e identificação do linfonodo sentinela, estruturado nas normas da ABNT. O segundo trabalho, sob o título **“Emprego da citologia aspirativa por agulha fina dos linfonodos regionais guiada pela ultrassonografia em cadelas com tumor mamário”**, é um artigo formatado nas normas da revista Semina Ciências Agrárias, no qual 16 pacientes com neoplasia mamária tiveram a avaliação clínica de seus linfonodos regionais comparadas com a citologia aspirativa por agulha fina guiada pela ultrassonografia punção aspirativa guiada pela ultrassonografia e a análise histopatológica com a coloração de hematoxilina-eosina. O terceiro trabalho intitulado **“Clinicopathological and immunohistochemical aspects of a mammary carcinosarcoma in a cat”**, é um relato de caso de carcinosarcoma felino estruturado nas normas da revista “Journal of Comparative Pathology”.

Palavras-chave: Metástase. Linfonodo satélite. Glândula mamária. Ultrassonografia. Cão.

GALINDO, Dienifer Graice. **Employment of the fine-needle aspiration cytology ultrasound guided of the regional lymph nodes in bitches with mammary tumor** 2019. 59 p. Dissertation. Universidade Estadual de Londrina, Londrina, 2019.

ABSTRACT

Three final products were presented, separated by chapters, to the Postgraduate Program Professional Master in Veterinary Clinics. The first work entitled "**Bitch mammary tumors**" is a literature review of bitch mammary tumors and describes the morphological aspects of mammary glands and regional lymph nodes, TNM staging, evaluation and mapping of regional lymph nodes in sentinel lymph nodes, structured in ABNT norms. The second paper, entitled "**Employment of the fine-needle aspiration cytology ultrasound guided of the regional lymph nodes in bitches with mammary tumor**", is an article formatted in the standards of the Semina Ciência Agrária magazine, in which 16 patients with mammary tumors had the clinical evaluation of their regional lymph nodes compared to fine-needle aspiration cytology ultrasound guided and histopathological analysis with hematoxylin-eosin staining. The third work, "**Clinicopathological and immunohistochemical aspects of a mammary carcinosarcoma in a cat**", is a case report of feline carcinosarcoma structured in the Journal of Comparative Pathology guidelines.

Key words: Metastasis. Satellite lymph node. Mammary gland. Ultrasound. Dogs.

LISTA DE ILUSTRAÇÕES

| | |
|--|-----------|
| CAPÍTULO 1 – TUMORES MAMÁRIOS EM CADELAS | 13 |
| Figura 1 – Topografia e estruturas da glândula mamária em cadelas..... | 15 |
| Figura 2 – Variação de drenagem das mamas abdominais craniais | 16 |
| Quadro 1 – Critérios para a determinação do estadiamento clínico (TNM) dos tumores de mama em cadelas..... | 17 |
| | |
| Quadro 2 – Estadiamento clínico de tumor de mama em cadelas em função dos resultados obtidos quanto ao tamanho tumoral (T), acometimento nodal (N) e detecção de metástase a distância (M)..... | 17 |
| | |
| CAPÍTULO 2 – EMPREGO DA CITOLOGIA ASPIRATIVA POR AGULHA FINA DOS LINFONODOS REGIONAIS GUIADA PELA ULTRASSONOGRRAFIA EM CADELAS COM TUMOR MAMÁRIO | 25 |
| | |
| Figura 1 – Carcinossarcoma mamário em cadela (caso 1, Tabela 1). A) Fotografia de uma cadela posicionada em decúbito dorsal, onde é possível observar a distribuição das neoformações nas cadeias mamárias, com aumento de volume em topografia do linfonodo axilar e ausência da mama abdominal cranial direita. B) Fotomicrografia digital de corte histológico de carcinossarcoma mamário em uma cadela, demonstrando componentes epiteliais em padrão micropapilar in situ e mesenquimais em grandes feixes. Hematoxilina e eosina, 10x. C) Fotomicrografia digital de esfregaço citológico do linfonodo axilar de uma cadela, sendo observadas células mesenquimais atípicas, apresentando bordos mal definidos, vacuolização citoplasmática, forma estrelada, arredondada ou alongada, por vezes binucleadas e apresentando múltiplos nucléolos. Giemsa, 20x. D) Fotomicrografia digital de corte histológico de metástase em linfonodo axilar em uma cadela. Note o limite tumoral envolto por tecido subcutâneo adjacente à derme, não sendo observado tecido mamário não neoplásico. Hematoxilina e eosina, 20x..... | 45 |

Figura 2 – Fotomicrografia digital de esfregaço citológico do linfonodo axilar de uma cadela com tumor mamário (Caso 3, Tabela 1). Há presença de linfócitos e macrófagos, raros plasmócitos e um grande número de neutrófilos não degenerados, sendo possível observar corpúsculos linfograndulares ao fundo, predomínio de sangue. Giemsa, 20x.....46

Figura 3 – Fotomicrografia digital de esfregaço citológico de amostra sugestiva de metástase mesenquimal maligna em linfonodo axilar de uma cadela com tumores em mamas abdominais cranial e caudal (Caso 15, Tabela 2). Note agregados celulares entremeados a população linfóide, com destaque para a presença de matriz mesenquimal. Giemsa, 100x46

CAPÍTULO 3 – CLINICOPATHOLOGICAL AND IMMUNOHISTOCHEMICAL ASPECTS OF A MAMMARY CARCINOSARCOMA IN A CAT47

Figure 1 - Mammary carcinosarcoma in a cat. **A)** Solid neof ormation with ductal formation covered by epithelial cells in micropapillary arrangement, with comedonecrosis, surrounded by vacuolated spindle and stellate cells (*), which transition with areas of hyaline cartilage (arrows). Haematoxylin and Eosin stain. Bar 100 µm. **B)** Section from the mammary mass showing strong expression anti-pancytokeratin antibody (AE1/AE3) in the cytoplasm of neoplastic epithelial cells of ductal structures. Immunoperoxidase counterstained with Hematoxylin. Bar 100 µm. **C)** Section from the mammary mass showing strong expression of anti-vimentin, in spindle and stellate cells, and negative in the ductal structures and nests. Bar 100 µm. **D)** Section from the mammary mass showing strong expression of p63 diffuse in spindle and stellate cells. Immunoperoxidase counterstained with Hematoxylin. Bar 20 µm.....59

LISTA DE TABELAS

CAPÍTULO 2 – EMPREGO DA CITOLOGIA ASPIRATIVA POR AGULHA FINA DOS LINFONODOS REGIONAIS GUIADA PELA ULTRASSONOGRAFIA EM CADELAS COM TUMOR MAMÁRIO.....25

Tabela 1 – Apresentação dos resultados clínicos, citológicos e histopatológicos das cadelas com tumores de mama atendidas pelo setor de Teriogenologia de Animais de Companhia do Hospital Veterinário da Universidade Estadual de Londrina no período entre abril e dezembro de 201844

Tabela 2 – Apresentação dos resultados clínicos e citológicos das cadelas com tumores de mama que vieram à óbito atendidas pelo setor de Teriogenologia de Animais de Companhia do Hospital Veterinário da Universidade Estadual de Londrina no período entre abril e dezembro de 201845

LISTA DE ABREVIATURAS E SIGLAS

CAPÍTULO 1 – TUMORES MAMÁRIOS EM CADELAS E **CAPÍTULO 2** – EMPREGO DA CITOLOGIA ASPIRATIVA POR AGULHA FINA DOS LINFONODOS REGIONAIS GUIADA PELA ULTRASSONOGRRAFIA EM CADELAS COM TUMOR MAMÁRIO

| | |
|---------|--|
| CAAF | Citologia Aspirativa por Agulha Fina |
| CAAF-US | Citologia Aspirativa por Agulha Fina Guiada por Ultrassonografia |
| LA | Linfonodo Axilar |
| LIS | Linfonodo Inguinal Superficial |
| M1 | Mama Torácica Cranial |
| M2 | Mama Torácica Caudal |
| M3 | Mama Abdominal Cranial |
| M4 | Mama Abdominal Caudal |
| M5 | Mama Inguinal |
| OMS | Organização Mundial de Saúde |

CAPÍTULO 3 - CLINICOPATHOLOGICAL AND IMMUNOHISTOCHEMICAL ASPECTS OF A MAMMARY CARCINOSARCOMA IN A CAT

| | |
|-------|-------------------------|
| MCaSa | Carcinossarcoma Mamário |
|-------|-------------------------|

SUMÁRIO

| | |
|--|----|
| CAPÍTULO 1 - TUMORES MAMÁRIOS EM CADELAS | 13 |
| 1 INTRODUÇÃO | 14 |
| 2 ASPECTOS MORFOLÓGICOS DAS GLÂNDULAS MAMÁRIAS E DOS LINFONODOS REGIONAIS..... | 15 |
| 3 ESTADIAMENTO TNM | 17 |
| 4 AVALIAÇÃO DOS LINFONODOS REGIONAIS | 18 |
| 5 MAPEAMENTO DOS LINFONODOS REGIONAIS EM NEOPLASMAS MAMÁRIOS E IDENTIFICAÇÃO DO LINFONODO SENTINELA | 20 |
| REFERÊNCIAS..... | 21 |
| | |
| CAPÍTULO 2 - EMPREGO DA CITOLOGIA ASPIRATIVA POR AGULHA FINA DOS LINFONODOS REGIONAIS GUIADA PELA ULTRASSONOGRAFIA EM CADELAS COM TUMOR MAMÁRIO | 25 |
| RESUMO | 27 |
| ABSTRACT..... | 28 |
| INTRODUÇÃO | 28 |
| MATERIAL E MÉTODOS | 30 |
| ANIMAIS | 30 |
| PROCEDIMENTOS RELATIVOS À CAAF GUIADA POR ULTRASSONOGRAFIA..... | 31 |
| IDENTIFICAÇÃO DO LINFONODO AXILAR E CIRURGIA | 32 |
| EXAME HISTOPATOLÓGICO | 32 |
| ESTATÍSTICA..... | 33 |
| RESULTADO E DISCUSSÃO | 33 |
| REFERÊNCIAS..... | 38 |
| | |
| CAPÍTULO 3 - CLINICOPATHOLOGICAL AND IMMUNOHISTOCHEMICAL ASPECTS OF A MAMMARY CARCINOSARCOMA IN A CAT | 47 |
| SUMMARY | 49 |
| ACKNOWLEDGMENTS..... | 54 |
| CONFLICT OF INTEREST STATEMENT..... | 55 |
| REFERENCES | 56 |

CAPÍTULO 1 – TUMORES MAMÁRIOS EM CADELAS

1 INTRODUÇÃO

Os tumores mamários são as neoplasias mais frequentes em cadelas (RIBAS et al., 2012; BIONDI et al., 2014), com variação entre 68% a 90% de malignidade conforme a literatura nacional (DE NARDI et al., 2002; OLIVEIRA-FILHO et al., 2010; TORÍBIO et al., 2012; BIONDI et al., 2014), e cerca de 50% na literatura internacional (DALECK et al., 1998; MERLO et al., 2008; SONREMO et al., 2009). Segundo Fighera et al. (2008), é a principal causa de mortalidade em cadelas idosas.

A avaliação microscópica dos linfonodos em cadelas diagnosticadas com tumor mamário maligno, possui um papel primordial no direcionamento terapêutico, visto que a drenagem linfática representa a via mais comum de metástases (DE NARDI et al., 2009; KLOPFLEISCH; GRUBER, 2009). A presença de metástases linfonodais provoca uma importante redução na sobrevida, estudos mostram que 85,7% das cadelas com metástase em linfonodos apresentam o tempo de sobrevida inferior a dois anos (SIMM, 2016).

Embora se conheça a drenagem dos linfonodos regionais, muitos estudos apontam que o surgimento do tumor possa alterar, substancialmente, a direção linfática da mama, visto que animais com tumores mamários passam por uma reconfiguração linfática, devido, principalmente, à influência de fatores prolinfangiogênicos no sítio tumoral (PATSIKAS et al., 2006).

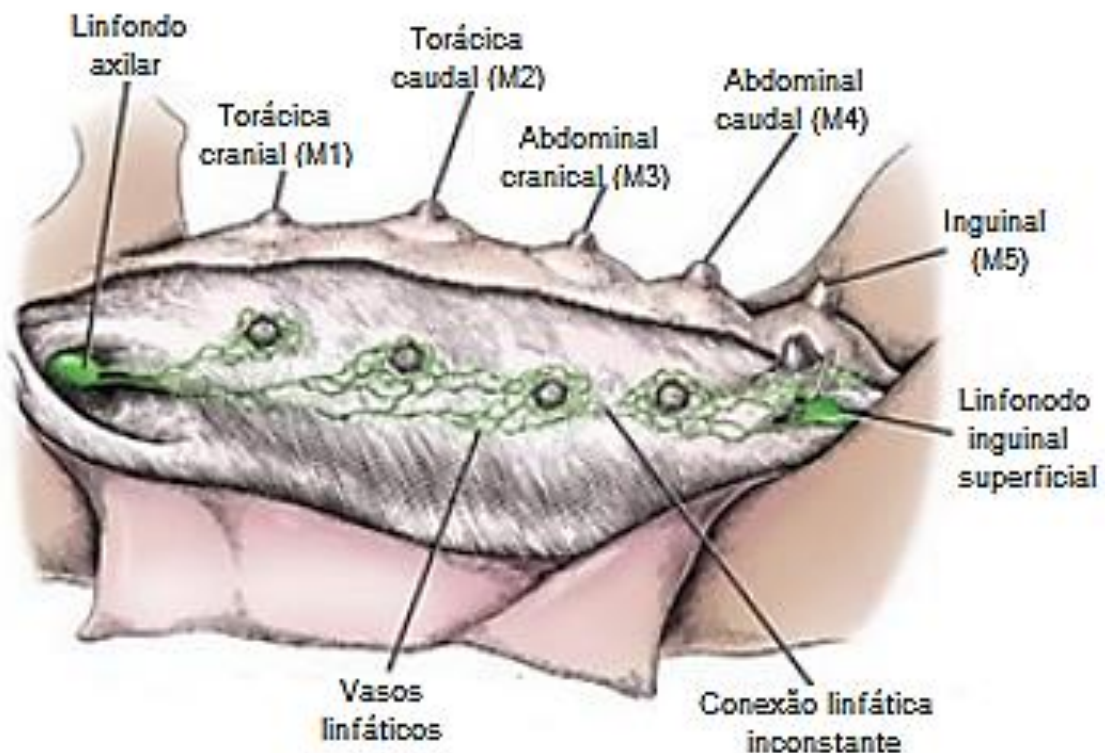
Quando empregado o procedimento cirúrgico de mastectomia unilateral total, o linfonodo inguinal é removido junto à mama correspondente, devido sua posição anatômica. No entanto, o linfonodo axilar é removido quando se nota alteração na palpação do mesmo (EL KHATIB et al., 2011), o que pode direcionar a um estadiamento inadequado da paciente antes de submetê-la à cirurgia, já que a palpação não permite a detecção de metástases (TUOHY et al., 2009; WILLIAMS; POCKER, 2003).

A ultrassonografia é um método não invasivo e promove informações em tempo real sobre arquitetura, dimensões, contorno e ecogenicidade dos linfonodos (SIMM, 2016). Por este fato, a combinação da ultrassonografia com a citologia aspirativa por agulha fina para a localização e amostragem dos linfonodos regionais mamários, antes do procedimento cirúrgico, pode proporcionar melhor estadiamento de cadelas com tumores mamários.

2 ASPECTOS MORFOFISIOLÓGICOS DAS GLÂNDULAS MAMÁRIAS E DOS LINFONODOS REGIONAIS

A cadela possui entre quatro e cinco glândulas mamárias em cada lado da linha média, que se estendem desde a região ventral do tórax até a região inguinal. De acordo com a sua localização anatômica, essas são denominadas no sentido craniocaudal: mama torácica cranial (M1), mama torácica caudal (M2), mama abdominal cranial (M3), mama abdominal caudal (M4) e mama inguinal (M5) (Figura 1). Cerca da metade das cadelas não apresentam um dos pares da glândula abdominal cranial. Uma particularidade interessante é que o tecido glandular se expande no sentido craniocaudal, sendo a mama inguinal a mais volumosa. Desta forma há uma maior frequência de neoplasias mamárias nas mamas inguinais e abdominais caudais (FEITOSA et al., 2008; CASSALI et al., 2017).

Figura 1 - Topografia e estruturas da glândula mamária em cadelas

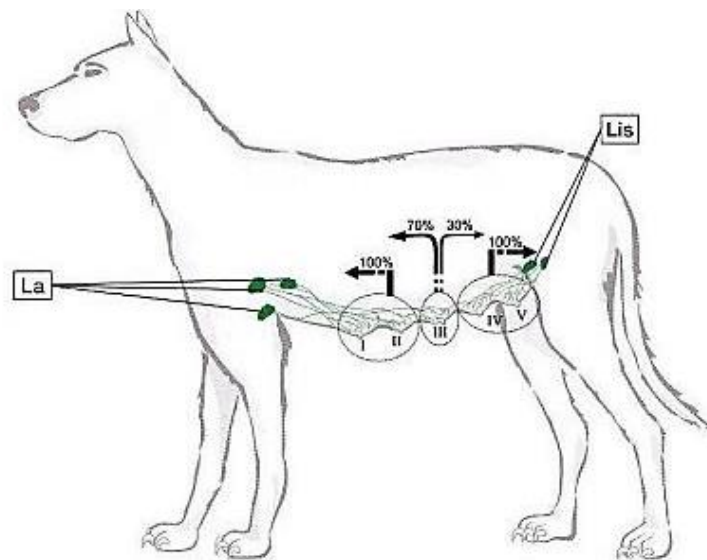


Fonte: Modificado de Evans e DeLahunta, 2013

Os linfonodos situam-se por todo o corpo, são circundados por tecido adiposo e estão próximo a grandes vasos sanguíneos. São reniformes e revestidos por uma cápsula delgada de musculatura lisa e fibras elásticas (HARDIE; PETRUS, 2007). O linfonodo axilar é único e seu tamanho varia entre 0,5 a 5 cm. São dois normalmente os linfonodos inguinais (podendo ser até quatro), cujo tamanho varia entre 0,5 a 2 cm (EL KHATIB et al., 2011).

A M1 e a M2 drenam no linfonodo axilar. A M4 e a M5 drenam para nos linfonodos inguinais superficiais. A M3 pode drenar tanto no linfonodo axilar, quanto nos linfonodos inguinais. A Figura 2 refere-se à representação da drenagem linfática de cada par de glândulas mamárias. Não há relato de comunicação entre as cadeias mamárias em cadelas saudáveis (PATSIKAS et al., 2006; EL KHATIB et al., 2011).

Figura 2 - Variação de drenagem das mamas abdominais craniais. Note predomínio para o linfonodos axialares e, em menor intensidade, para os linfonodos inguinais



Legenda: Pares de mamas: I (torácica cranial), II (torácica caudal), III (abdominal cranial), IV (abdominal caudal) e V (inguinal). La: linfonodos axilares. Lis: linfonodos inguinais superficiais

Fonte: Cassali et al. (2017)

A via linfática possui um importante papel, tanto no de transporte de células neoplásicas, quanto na maior frequência da metástase (PEREIRA et al., 2003; PATSIKAS et al., 2006). A drenagem no linfonodo contralateral já foi relatada, decorrente à linfangiogênese ocasionada pelo neoplasma (SONREMO et al., 2009). Assim, nota-se a importância de inspecionar os linfonodos regionais na rotina de avaliação de tumores mamários em cadelas, pois a detecção de metástase impacta no estadiamento, sobrevida e terapêutica a ser instituída (CASSALI et al., 2017).

3. ESTADIAMENTO TNM

O estadiamento clínico para tumores mamários caninos, Quadro 1, foi determinado conforme o sistema TNM estabelecido pela Organização Mundial de Saúde (OMS) e modificado por Sorenmo et al. (2013, citado por CASSALI et al, 2013) e suas possíveis combinações encontram-se no Quadro 2. Neste sistema, avalia-se o tamanho do tumor primário (T), a presença ou ausência de metástases em linfonodos regionais (N) e a presença ou ausência de metástases distantes (M).

Quadro 1 – Critérios para a determinação do estadiamento clínico (TNM) dos tumores de mama em cadelas

| | |
|---------------------------------|---|
| Tumor Primário (T) | T1 Tumor < 3 cm |
| | T2 Tumor entre 3 e 5 cm |
| | T3 Tumor > 5 cm |
| Linfonodos regionais (N) | N0 Sem metástase (citologia ou histologia) |
| | N1 Metastático (citologia ou histologia) |
| Metástases (M) | M0 Sem metástase à distância detectada |
| | M1 Metástase à distância detectada |

Fonte: Cassali et al. (2013)

Quadro 2 – Estadiamento clínico de tumor de mama em cadelas em função dos resultados obtidos quanto ao tamanho tumoral (T), acometimento nodal (N) e detecção de metástase a distância (M)

| Estadiamento | T | N | M |
|---------------------|------------|------------|----------|
| Estádio I | T1 | N0 | M0 |
| Estádio II | T2 | N0 | M0 |
| Estádio III | T3 | N0 | M0 |
| Estádio IV | Qualquer T | N1 | M0 |
| Estádio V | Qualquer T | Qualquer N | M1 |

Fonte: Cassali et al. (2013)

4 AVALIAÇÃO DOS LINFONODOS REGIONAIS

Na medicina veterinária, a avaliação do paciente com neoplasma mamário é determinante para a correta conduta do diagnóstico e prognóstico. Nesse âmbito, a anamnese, o exame físico e os exames complementares como citologia, radiografia, ultrassonografia e histopatologia são importantes para detecção do tumor e terapêutica adequada (FEITOSA et al, 2008).

O exame físico baseia-se na palpação das cadeias mamárias e dos linfonodos regionais, no intuito de encontrar nódulos ou alterações no tamanho, forma ou consistência. Informações referentes ao aparecimento e progressão do tumor, tratamento prévio e histórico reprodutivo são relevantes (CASSALI et al., 2017). Diferentemente dos linfonodos inguinais, os linfonodos axilares são apenas palpáveis se acometidos por algum processo patológico (FEITOSA et al., 2008).

Após a inspeção das mamas e dos linfonodos, pode-se empregar a citologia aspirativa por agulha fina (CAAF) dos linfonodos como método complementar ao diagnóstico. O exame citopatológico, baseia-se na análise microscópica da morfologia celular, analisando-se alterações de células individuais fixadas e coradas em lâminas histológicas. Essas células podem ser obtidas por esfoliação ou por punção (ROCHA, 2008). Contudo, os linfonodos regionais da cadeia mamária são só submetidos à punção quando apresentam-se alterados à palpação, direcionando a um estadiamento inadequado, pois a palpação não permite detecção de metástase (TUOHY et al., 2009; WILLIAMS; POCKER, 2003).

A radiografia detecta lesões pulmonares que podem variar entre 6 a 8 mm de diâmetro. Pode-se melhorar a detecção de metástases precocemente, empregando a tomografia computadorizada para lesões tão pequenas quanto 4 mm de diâmetro. Embora o pulmão seja o local que, geralmente, ocorre metástase à distância em cães com neoplasia mamária maligna, exames como ultrassonografia abdominal ou radiografia devem ser indicados na investigação de outros sítios anatômicos de acordo com os sinais clínicos apresentados pelo paciente (SORENMO, 2003).

Na medicina humana são descritas as características ultrassonográficas dos linfonodos normais e anormais, cujo exame é preconizado para a avaliação da forma, contorno, tamanho e arquitetura dos mesmos (NYMAN et al., 2005). No entanto esse método não é empregado de modo rotineiro para a avaliação da cadeia linfática em cadelas com neoplasia mamária, sendo mais empregado para investigação de metástase abdominal (SIMM, 2016).

O linfonodo normal, à imagem ultrassonográfica, é caracterizado por apresentar um formato ovalado ou achatado, predominantemente hipoecóica, homogênea, com contornos hiperecoicos bem definidos e, às vezes, pode-se identificar uma linha hiperecogênica central na região do hilo (FELICIANO et al., 2015).

Ao se avaliar linfonodos anormais, o aspecto ultrassonográfico aumentado pode indicar um processo neoplásico, inflamatório ou infeccioso, sendo deste modo um parâmetro pouco útil na diferenciação de processos benignos ou malignos (SWARTE et al., 2011). De forma contrária, o formato do linfonodo é um valioso parâmetro na diferenciação entre características malignas e benignas (NYMAN, O'BRIEN, 2007). Normalmente, em processos inflamatórios, os linfonodos aumentam proporcionalmente em todos os planos, mantendo-se ovais; já nos processos neoplásicos, tendem a aumentar, desproporcionalmente, o eixo curto, tornando-se arredondados (CHAMMAS et al., 2004). Calcula-se o formato do linfonodo pela divisão do eixo curto (C) pelo eixo longo (L), considerado-o ovalado quando a relação C/L for menor que 0,5 e arredondado quando a relação C/L for maior que 0,5, ou seja, com tendência de malignidade (FELICIANO et al., 2015).

A citologia aspirativa por agulha fina (CAAF) é um método relativamente seguro e indolor, possibilitando uma amostragem dos linfonodos, de forma rápida e não onerosa. A detecção de células não habitualmente observadas nos linfonodos ou o aumento na quantidade de alguns tipos celulares geralmente presentes sugere neoplasia metastática. Carcinomas metastatizam frequentemente para os linfonodos. Células epiteliais metastáticas podem se apresentar isoladamente ou em grupos. Elas são grandes e não apresentam qualquer semelhança com os constituintes celulares do linfonodo normal ou hiperplásico (COWELL et al., 2009).

O exame de eleição para o diagnóstico de metástase em linfonodos regionais é a análise histopatológica após a sua remoção cirúrgica (QUEIROGA; LOPES, 2002), embora a técnica seja considerada invasiva (TUOHY et al., 2009). Células neoplásicas podem ser encontradas no parênquima linfoide ou distribuídas nos seios linfáticos (subcapsular, medular ou ambos). Pode-se observar macrometástases (metástases > 2 mm), micrometástases (focos de células neoplásicas com diâmetros variando de 0,2 a 2 mm) e células tumorais isoladas: (focos de células neoplásicas <0,2 mm) (ARAÚJO et al., 2015).

5 MAPEAMENTO DOS LINFONODOS REGIONAIS EM NEOPLASMAS MAMÁRIOS E IDENTIFICAÇÃO DO LINFONODO SENTINELA

A técnica para identificação transoperatória do linfonodo denomina-se mapeamento e baseia-se na identificação direta e individualizada dos linfonodos que drenam uma neoplasia (SONREMO et al., 2009). Com esta finalidade, inúmeras técnicas foram descritas para a identificação do linfonodo sentinela em humanos e, mais recentemente em cadelas, como a linfocintigrafia, o uso de corantes vitais ou a combinação de ambos (VERONESI et al., 1997; PINHEIRO et al., 2003; MELO et al., 2006; EL KHATIB et al., 2011).

Inúmeros métodos podem ser empregados na identificação do linfonodo sentinela como o uso de corantes azul de metileno, iopamidol, o verde de indocianina (SOUZA et al., 2013), linfografia indireta empregando óleo iodado como marcador (BRISSOT; EDERY, 2016) e cintilografia (TUOHY et al., 2009), contudo, o azul patente é o corante de escolha no Brasil e na Europa (BRENET et al., 2013; SHINZATO et al., 2006).

O corante azul patente V sódico a 2,5% é drenado pelo sistema linfático, após 5 a 10 minutos da sua aplicação intradérmica, possibilitando a visualização da cadeia linfática regional no decorrer do procedimento cirúrgico (EL KHATIB et al., 2011). A técnica de aplicação do corante é conceituada de fácil execução, sem ser necessário treinamento prévio, de baixo custo (EL KHATIB et al., 2011) e com alta taxa de detecção (94%). Como desvantagem, existe a possibilidade de reações alérgicas como urticária, laringoespasma e choque anafilático, embora raras tanto em mulheres quanto em cadelas (BRENET et al., 2013; SHINZATO et al., 2006). A solução a 2,5 % de azul patente é eliminada pela bile e pela urina, que ficam fortemente coradas de 24 a 48 horas após a aplicação (MELO, 2006).

A detecção de células neoplásicas no linfonodo, relaciona-se com a agressividade neoplásica e potencial metastático à distância, tendo assim, essa abordagem com valor prognóstico e terapêutico, haja vista que a remoção do linfonodo com células metastáticas possibilita a redução de recorrência regional e à distância (PAULINELLI, 2017). Perante a evolução dos protocolos de diagnóstico, estadiamento e tratamento em mulheres, faz-se necessário similar evolução nos estudos sobre tumores mamários na veterinária.

REFERÊNCIAS

- ARAÚJO M. R. DE; CAMPOS L. C.; FERREIRA E; CASSALI G.D. Quantitation of the Regional Lymph Node Metastatic Burden and Prognosis in Malignant Mammary Tumors of Dogs. **J Vet Intern Med**; v. 29 p.1360–1367, 2015.
- BIONDI, L.R.; GENTILE, L.B. REGO, A.A.M.S.; NORONHA, N.P.; DAGLI, M.L.Z. Canine mammary tumors in Santos, Brazil: clinicopathological and survival 31 profile. **Brazilian Journal of Veterinary Research and Animal Science**, v. 51, n. 3, p. 252-262, 2014.
- BRENET O., et al. Hypersensitivity reactions to Patent Blue V in breast cancer surgery: a prospective multicentre study. **Acta Anesthesiol Scand**. v. 57, p.106-11, 2013.
- BRISSOT, H. N.; EDERY, E. G. Use of indirect lymphography to identify sentinel lymph node in dogs: a pilot study in 30 tumours. **Veterinary and Comparative Oncology**, Medford, v. 15, n. 3, p. 740-754, 2016.
- CASSALI et al.; Consensus for the Diagnosis, Prognosis and Treatment of Canine Mammary Tumors - 2013. **Braz J Vet Pathol**, v.7, n.2, p. 38 – 69, 2013.
- CASSALI, G.D.; FERREIRA, E.; CAMPOS, C.B. **Patologia mamária canina: do diagnóstico ao tratamento**. São Paulo, SP: Medvet, 2017. 209 p.
- CHAMMAS, M. C.; SAITO, O. C.; JULIANO, A. G.; MARCELINO, A. S. Z.; CERRI, G. G. Linfonodos cervicais: um dilema para o ultrassonografista. **Radiology Brazilian**, São Paulo, v. 37, n. 5, p. 357-364, 2004.
- COWELL, R.L.; TYLER, R.D.; MEINKOTH, J.H.; DENICOLA, D.B. **Diagnóstico citológico e hematologia de cães e gatos**. 3 ed. São Paulo: Medvet, 2009. 476p.
- DALECK, Carlos Roberto et al . Aspectos clínico e cirúrgicos do tumor mamário canino: clinical and surgical evolution. **Cienc. Rural**, Santa Maria , v. 28, n. 1, p. 95-100, Mar. 1998 .
- DE NARDI A.B.; RODASKI S.; ROCHA N.S.; FERNANDES S.C. NEOPLASIAS MAMÁRIAS. IN: DALECK, C. R.; DE NARDI, A. B.; RODASKI, S. **Oncologia em cães e gatos**. São Paulo: Roca, cap. 25, p. 372-380, 2009.
- DE NARDI A.B.; RODASKI S.; SOUSA R.S.; COSTA T.A.; MACEDO T.R.; RODIGHERI S.M.; RIOS A.; PIEKARZ C.H. Prevalência de neoplasias e modalidades de tratamentos em cães, atendidos no hospital veterinário da Universidade Federal do Paraná. **Archives of Veterinary Science**. v.7, n.2, p.15-26, 2002.
- EL KHATIB, E.M.; PIRES, P.F.T.A.; LIMA, A.F.K.T.; REPETTI, C.S.F.; FRANCO, R.P.; HATAKA, A. Uso do azul de metileno na identificação do linfonodo sentinela em cadelas com neoplasias mamárias. **Vet Zootec**, v.18, n.2, p.60-65, 2011.

EVANS, H. E.; DELAHUNTA, A. **Miller's Anatomy of the Dog**. 4a ed. St Louis: Elsevier Saunders, 2013.

FEITOSA, F. L. F. Semiologia da glândula mamária de éguas, cadelas e gatas. In: **Semiologia veterinária: a arte do diagnóstico**. 2.ed. São Paulo: Roca, 2008. p.321.

FELICIANO, M. A. R.; CANOLA, J. C.; VICENTE, W. R. R. **Diagnóstico por imagem em cães e gatos**. São Paulo: MedVet, 2015.

FIGHERA R.A., SOUZA T.M., SILVA M.C., BRUM J.S., GRAÇA D.L., KOMMERS G.D., IRIGOYEN L.F., BARROS C.S.L. 2008. Causas de morte e razões para eutanásia de cães da Mesorregião do Centro Ocidental Rio-Grandense (1965-2004). **Pesq. Vet. Bras.** v. 28, n. 4, p. 223-230.

HARDIE, R. J.; PETRUS, D. J. **Manual de cirurgia de pequenos animais**. 3. ed. São Paulo: Manole, 2007.

KLOPFLEISCH, R.; GRUBER, A. D. Differential expression of cell cycle regulators p21, p27 and p53 in metastasizing canine mammary adenocarcinomas versus normal 503 mammary glands. **Research in Veterinary Science**, Roma, v. 87, n. 1, 2009 p. 91-96.

MELO, A. F.; BANDEIRA; PAULINELLI, R.; RAHAL, R. M. S.; LUCATO, M.;T.; MOREIRA, M. A. R.; VILELA, M. H. T.; FREITAS JUNIOR, R. Estudo randomizado prospectivo comparando o azul patente ao azul de metileno para a detecção do linfonodo sentinela em pacientes com câncer de mama. **Revista da Associação Médica Brasileira**, São Paulo, v. 63, n. 2, p. 118-123, 2006.

MERLO D.F., ROSSI L, PELLEGRINO C, CEPPI M, CARDELLINO U, CAPURRO C, RATTO A, SAMBUCCO PL, SESTITO V, TANARA G, BOCCHINI V. Cancer Incidence in Pet Dogs: Findings of the Animal Tumor Registry of Genoa, Italy. **Journal of Veterinary Internal Medicine**. v. 22, n.4, p.976-984, 2008.

NYMAN, H. T.; ANNEMARIE, T.; KRISTENSEN, I. B.; SKOVGAARD, M.; FINTAN, J. M. Characterization of normal and abnormal canine superficial lymph nodes using grayscale B-mode, color low mapping, power, and superficial Doppler ultrasonography: a multivariate study. **Veterinary Radiology Ultrasound**, Hoboken, v. 46, p. 404-410, 2005.

NYMAN, H. T.; O'BRIEN, R. T. The sonographic evaluation of lymph nodes. **Clinical Techniques Small Animal Practice**, Amsterdam, v. 22, p. 128-137, 2007.

OLIVEIRA FILHO, José C. et al . Estudo retrospectivo de 1.647 tumores mamários em cães. **Pesq. Vet. Bras.**, Rio de Janeiro , v. 30, n. 2, p. 177-185, Feb. 2010 .

PATSIKAS, M.N.; KARAYANPOULOU, M.; KALDRYMIDOY, E.; et al. The Lymph Drainage of the Neoplastic Mammary Glands in the Bitch: A Lymphographic Study. **Anatomia, Histologia e Embryologia**, v.35, p.228-234, 2006.

PAULINELLI, Régis Resende et al . A prospective randomized trial comparing patent blue and methylene blue for the detection of the sentinel lymph node in breast cancer patients. **Rev. Assoc. Med. Bras.**, São Paulo , v. 63, n. 2, p. 118-123, Feb. 2017

PEREIRA, C. T.; RAHAL, S. C.; CARVALHO, B. J. C.; RIBEIRO, A. A. C. M. Lymphatic Drainage on Healthy and Neoplastic Mammary Glands in Female Dogs: Can it really be altered? **Anatomia, Histologia, Embriologia**, Berlin, v. 32, p. 282–290, 2003.

PINHEIRO, L.G.P.; MORAES, M.O.; SOARES, A.H.; LOPES, A.J.T.; NAGUERE, M.A.S.P.; GONDIM, F.A.L.; BRANDÃO, C.B.; NASCIMENTO, D.C.H.N.; SOARES, J.P.H.; SILVA, J.M.M. **Estudo experimental de linfonodo sentinela na mama da cadela com azul patente e Tecnécio Tc99m**. Acta Cirúrgica Brasileira, v.18, n.6, p.514-517, 2003.

QUEIROGA, F.; LOPES, C. Tumores mamários caninos – novas perspectivas. In: CONGRESSO DE CIÊNCIAS VETERINÁRIAS, 1., 2002, Oeiras, PI. Anais... Oeiras: **Revista Científica Eletrônica de Medicina Veterinária**, p. 183-190, 2002.

RIBAS, C.R.; DORNBUSCH, P.T.; FARIA, M.R.; FIGUEIREDO, W.A.F.P.; CIRIO, S.M. Alterações clínicas relevantes em cadelas com neoplasias mamárias estadiadas. **Archives of Veterinary Science**, v.17, n.1, p.60-68, 2012.

ROCHA, N. S. Exame citológico no diagnóstico de lesões da pele e subcutâneo. **Clinica Veterinária**. V.2: 76:76-80. 2, 2008.

SHINZATO J. Y., et al. Reação anafilática ao corante azul patente durante biopsia do linfonodo sentinela em câncer de mama inicial --- Relato de caso. **Rev. Bras. Ginecol. Obstet**. v. 28, p.:728-32, 2006.

SIMM, Rejane Guerra Ribeiro. **Avaliação ultrassonográfica de tumores mamários e linfonodos locorregionais em cadelas**. 2016. 69 f. Tese (Doutorado) - Curso de Medicina Veterinária, - Universidade Estadual Paulista, Faculdade de Ciências Agrárias e Veterinárias, Jaboticabal,, 2016.

SONREMO K.U., KRISTIANSSEN V.M., COFONE M.A., SHOFRER F.S., BREEN A.M., LANGELAND M., MONGIL C.M., GRONDAHL A.M., TEIGE J., GOLDSCHMIDT M.H. Canine mammary gland tumors; a histological continuum from benign to malignant; clinical and histopathological evidence. **Vet. Comp. Oncol**. v.7, n.3, p.162-172, 2009.

SORENMO K. Canine mammary gland tumors. **Vet. Clin. North Am. Small Anim. Pract.**, v.33, p.573-96, 2003.

SOUZA, F. W. Linfadenectomia laparoscópica em cadela com neoplasia mamária. **Ciência Rural**, Santa Maria, v. 43, p. 750-753, 2013.

SWARTE, M.; ALEXANDER, K.; RANNOU, B.; DANJOU, M. A.; BLOND, L. B. Comporasion of sonographic features of bening and neoplastic deep lymf nodes in dogs. **Veterinary Radiology & Ultrasound**, Harrisburg, v. 52, n. 4, p. 451-456, 2011.

TORÍBIO, J.M.M.L.; LIMA, A. E.; FILHO, E. F. M.; RIBEIRO, L. G. R.; D'ASSIS, M. J. M. H.; TEXEIRA, R. G.; DAMASCENO, K. A.; CASSALI, G. D.; NETO, J. M. C. Caracterização clínica, diagnóstico histopatológico e distribuição geográfica das neoplasias mamárias em cadelas de Salvador, Bahia. **Revista Ceres**, v. 59, n.4, p. 427-433, 2012.

TUOHY, J. L.; MILGRAM, J.; WORLEY, D. R.; DERNELL, W. S. A review of sentinel lymph node evaluation and the need for its incorporation into veterinary oncology. **Veterinary and Comparative Oncology**, Medford, v. 7, n. 2, p. 81–91, 2009.

VERONESI, U.; PAGANELLI, G.; GALIMBERTI, V.; VIALE, G.; ZURRIDA, S.; BEDONI, M.; COSTA, A.; CICCIO, C.; GERAGHTY, J.G.; LUINI, A.; SACCHINI, V.; VERONESI, P. Sentinel-node biopsy to avoid axillary dissection in breast cancer with clinically negative lymph-nodes. **The Lancet**, v.349, p.1864-1867, 1997.

WILLIAMS, L. E.; POCKER, R. A. Association between lymph node size and metastasis in dogs with oral malignant melanoma: 100 cases (1987–2001). **Journal of the American Veterinary Medical Association**, Berlin, v. 222, n. 9, p. 1234–1236, 2003.

CAPÍTULO 2 – EMPREGO DA CITOLOGIA
ASPIRATIVA POR AGULHA FINA DOS LINFONODOS
REGIONAIS GUIADA PELA ULTRASSONOGRAFIA EM
CADELAS COM TUMOR MAMÁRIO

**Emprego da citologia aspirativa por agulha fina dos linfonodos regionais guiada pela
ultrassonografia em cadelas com tumor mamário**

Employment of the fine-needle aspiration cytology ultrasound guided of the regional lymph
nodes in bitches with mammary tumor

Dienifer Graice Galindo¹; Maria Isabel Mello Martins²; Giovana Wingeter Di Santis^{3,*}

¹ Programa de Pós-Graduação em Clínicas Veterinárias - Departamento de Clínicas Veterinárias,
Universidade Estadual de Londrina, Paraná, Brasil

² Setor de Teriogenologia de Animais de Companhia -TAC - Departamento de Clínicas
Veterinárias, Universidade Estadual de Londrina, Paraná, Brasil

³Laboratório de Patologia Animal, Departamento de Medicina Veterinária Preventiva,
Universidade Estadual de Londrina, Paraná, Brasil

*Autor para correspondência: Dra. Giovana Wingeter Di Santis, Laboratório de Patologia
Animal, Departamento de Medicina Veterinária Preventiva, Universidade Estadual de
Londrina, Rodovia Celso Garcia Cid, PR 445 Km 380, Campus Universitário, PO Box
10.011, 86057-970, Paraná, Brasil. Telefone/Fax: (43) 3371-5871. E-mail: giovanaws@uel.br

Emprego da citologia aspirativa por agulha fina dos linfonodos regionais guiada pela ultrassonografia em cadelas com tumor mamário

Employment of the fine-needle aspiration cytology ultrasound guided of the regional lymph nodes in bitches with mammary tumor

Resumo

O objetivo deste trabalho foi avaliar a aplicabilidade da citologia aspirativa por agulha fina guiada por ultrassonografia (CAAF-US) do linfonodo regional em cadelas com tumor mamário. Foram avaliadas 16 pacientes com neoplasia mamária, submetidas à avaliação clínica dos linfonodos e sua CAAF-US. Posteriormente essas pacientes foram submetidas à mastectomia unilateral total e linfadenectomia utilizando o corante azul patente para a identificação do linfonodo axilar, e os resultados comparados com a análise histopatológica com a coloração de hematoxilina-eosina. A CAAF-US foi sugestiva de metástase em 9,3% das amostras (3/32), porém duas pacientes vieram a óbito antes do procedimento cirúrgico, portanto os linfonodos não foram submetidos ao exame histopatológica. Entre aquelas que tiveram diagnóstico histopatológico de metástases nodal (3/16), todas macrometástases, uma foi detectada pela CAAF-US. Ainda, 18,8% (6/32) das amostras foram acelulares ou não representativas. Houve grande dificuldade em acessar os linfonodos axilares e inguinais que não se apresentavam aumentados, além de outros desafios na obtenção de amostras adequadas. Assim, nas condições em que se realizou o estudo, sugere-se que a CAAF-US seria melhor aplicada na detecção de metástases em casos de linfonodos com alterações clínicas e/ou ultrassonográficas, do que em linfonodos normais.

Palavras chave: Metástase. Linfonodo satélite. Glândula mamária. Ultrassonografia. Cão.

Abstract

The objective of this work was to evaluate the applicability of fine needle aspiration cytology guided by ultrasound (CAAF-US) of the regional lymph node in bitches with mammary tumor. Sixteen patients with mammary tumor were evaluated, submitted to clinical evaluation of lymph nodes and their CAAF-US. Subsequently, these patients underwent total unilateral mastectomy and lymphadenectomy using the patent blue dye to identify the axillary lymph node, and the results were compared with histopathological analysis with hematoxylin-eosin staining. CAAF-US was suggestive of metastasis in 9.3% of the samples (3/32), but two patients died before the surgical procedure, so the lymph nodes were not submitted to histopathological examination. Among those who had a histopathological diagnosis of nodal metastases (3/16), all macrometastases, one was detected by CAAF-US. In addition, 18.8% (6/32) of the samples were acellular or not representative. There was great difficulty in accessing the axillary and inguinal lymph nodes that were not enlarged, in addition to other challenges in obtaining adequate samples. Thus, under the conditions in which the study was conducted, it is suggested that CAAF-US would be better applied in the detection of metastases in cases of lymph nodes with clinical and / or ultrasonographic changes, than in normal lymph nodes.

Key words: Metastasis. Satellite lymph node. Mammary gland. Ultrasound. Dogs.

Introdução

O crescimento populacional de cães e de sua expectativa de vida tem se mostrado proporcional ao da população humana nas grandes cidades, o que reflete no aumento da casuística nos atendimentos clínicos e cirúrgicos veterinários, sobretudo dos procedimentos cirúrgicos oncológicos (QUEIROGA; LOPES 2002, CARVALHO et al.

2008). Entre todos os tumores diagnosticados na espécie canina, a neoplasia mamária é a mais observada em cadelas (RIBAS et al., 2012; BIONDI et al., 2014), com variação de 68% a 90% de malignidade na literatura brasileira (DE NARDI et al., 2002; OLIVEIRA-FILHO et al., 2010; TORÍBIO et al., 2012; BIONDI et al., 2014), sendo a principal causa de mortalidade em cadelas idosas (FIGHERA et al., 2008).

As neoplasias mamárias geralmente apresentam-se como nódulos circunscritos com variação em tamanho, consistência e mobilidade para a pele e músculo. Podem estar associadas à ulceração da pele e reações inflamatórias locais (CASSALI et al., 2013). Múltiplos tipos histológicos podem ocorrer em uma ou mais glândulas mamárias simultaneamente, e 60% das cadelas apresentam tumores em mais de uma mama (BENJAMIN et al. 1999). Esperam-se recidivas e metástases na grande parte das neoplasias mamárias malignas. Observa-se metástases principalmente em linfonodos regionais (axilares e inguinais) e a distância em outros linfonodos, pulmões, coração, baço, adrenais e encéfalo (MISDORP 2002).

A avaliação microscópica dos linfonodos em cadelas diagnosticadas com tumor mamário maligno possui um papel primordial no direcionamento terapêutico, visto que a drenagem linfática representa a via mais comum de metástases (DE NARDI et al., 2009; KLOPFLEISCH; GRUBER, 2009). A presença de metástases linfonodais provoca uma importante redução na sobrevida, sendo que 85,7% das cadelas com metástase nos linfonodos apresentam o tempo de sobrevida inferior a dois anos (SIMM, 2016).

Quando empregado o procedimento cirúrgico de mastectomia unilateral total, o linfonodo inguinal é removido junto à mama correspondente devido sua posição anatômica. No entanto, o linfonodo axilar é removido quando se nota alteração na palpação do mesmo (EL KHATIB et al., 2011), o que pode direcionar a um

estadiamento inadequado da paciente antes de submetê-la à cirurgia, já que a palpação não permite a detecção de metástase (TUOHY et al., 2009; WILLIAMS; POCKER, 2003).

Embora se conheça a drenagem dos linfonodos regionais, o surgimento do tumor pode alterar substancialmente a direção linfática da mama, visto que animais com tumores mamários passam por uma reconfiguração linfática, devido principalmente à influência de fatores prolinfangiogênicos no sítio tumoral (PATSIKAS et al., 2006). E além do mais, linfonodos correspondentes a locais que apresentam neoplasia, mesmo sem ocorrer alteração de tamanho e consistência, podem já possuir metástase (BESERRA, 2014).

A ultrassonografia é um método não invasivo e promove informações em tempo real sobre arquitetura, dimensões, contorno e ecogenicidade dos linfonodos (SIMM, 2016). Por este fato, a combinação da ultrassonografia com a citologia aspirativa por agulha fina para a localização e amostragem dos linfonodos regionais mamários antes do procedimento cirúrgico pode proporcionar um melhor estadiamento de cadelas com tumores mamários.

Material e Métodos

1 Animais

Dezesseis cadelas sem restrição à idade, raça ou porte com diagnóstico de neoplasia mamária foram selecionadas provenientes do atendimento do setor de Teriogenologia de Animais de Companhia do Hospital Veterinário da Universidade Estadual de Londrina no período entre abril e dezembro de 2018.

Os critérios de inclusão estabelecidos exigiram valores de hemograma e bioquímica sérica dentro do intervalo de normalidade, segundo Garcia-Navarro (2005) e

Bush (2004), respectivamente, ausência de sinais de metástases à distância pelos exames de imagem, não terem sido submetido à quimioterapia citorrredutora prévia e/ou algum procedimento cirúrgico relacionado à glândula mamária previamente.

A utilização das cadelas foi condicionada a autorização do tutor por meio da assinatura do Termo de Consentimento Livre, além do parecer favorável da Comissão de Ética no Uso de Animais da Universidade Estadual de Londrina (protocolo nº 25463.2017.94). Não houve interferência da pesquisa na escolha de fármacos, protocolos terapêuticos ou conduta pós-operatória no transcorrer do tratamento de nenhum paciente.

As pacientes foram avaliadas por meio de anamnese, exame físico, laboratorial (hemograma completo, função hepática e renal), ultrassonografia abdominal e radiografia torácica em três projeções: laterolateral esquerda, laterolateral direita e ventrodorsal. Os linfonodos que se apresentavam aumentados, endurecidos ou com perda da mobilidade, foram considerados positivos à palpação, significando que foram suspeitos a metástase.

2 Procedimentos relativos à CAAF guiada por ultrassonografia

Cada estrutura linfática foi localizada por ultrassonografia com transdutor linear 4.0-7.0 e equipamento Mindray DC-7 em modo-B, e Doppler colorido e puncionado por pressão negativa utilizando agulhas com tamanho 0,70 x 25 mm, seringas descartáveis de 5 mL e lâminas de vidro para microscopia segundo a técnica de Raskin e Meyer (2015). Assim que o esfregaço coletado secava, era fixado em álcool metílico e corado pelo método de Giemsa. Foi considerado o linfonodo como metastático, quando eram observadas células que não são normalmente encontradas nos linfonodos (COWELL, et al., 2009), com critérios citomorfológicos nucleares e citoplasmáticos de malignidade:

distribuição e arranjo das células epiteliais, anisocariose, anisocitose, padrão de cromatina, figuras de binucleação e mitose (RASKIN; MEYER 2015).

Foram consideradas como acelulares, amostras que não apresentavam células, apenas debris e/ou secreções e/ou gel de ultrassonografia. Amostras não representativas eram aquelas nas quais células teciduais ou sanguíneas eram observadas, porém células constituintes dos linfonodos ou compatíveis com as originárias de neoformações mamárias não estavam presentes, ou sua visualização foi prejudicada pela grande contaminação por gel ultrassonográfico.

3 Identificação do linfonodo axilar e cirurgia

As pacientes aptas ao procedimento cirúrgico, foram submetidas à anestesia geral seguindo o protocolo anestésico adotado pelo setor de Anestesiologia do Hospital Veterinário da Universidade Estadual de Londrina.

Os tumores foram excisados pela técnica de mastectomia radical unilateral. Para a identificação do linfonodo axilar foi realizada a aplicação intradérmica do corante azul patente 2,5% na dose de 2mg/kg (PINHEIRO et al., 2003) em pontos cranial e caudal a M1 seguida de sua remoção (linfadenectomia axilar).

4 Exame histopatológico

As amostras teciduais provenientes da mastectomia e linfadenectomia foram submetidas à fixação em solução tamponada de formaldeído a 10% por 48 horas, posteriormente foram desidratadas, diafanizadas, incluídas em parafina, seccionadas a 5 µm e coradas pela Hematoxilina e Eosina. Para a avaliação das margens cirúrgicas, as cadeias mamárias foram previamente coradas com nanquim, seguido da aplicação de ácido acético.

O diagnóstico histopatológico foi realizado com base na classificação proposta por Cassali et al., 2013 e as metástases nodais foram classificados segundo Araújo et al, 2015 em macrometástases (metástases > 2 mm), micrometástases (focos de células neoplásicas com diâmetros variando de 0,2 a 2 mm) e células tumorais isoladas: (focos de células neoplásicas <0,2 mm).

5 Estatística

Posteriormente a realização da tabulação de todos os dados, as variáveis de distribuição das neoplasias mamárias e seus respectivos linfonodos sentinelas, assim como as características macro e microscópicas observadas foram analisadas segundo estatística descritiva, empregando a distribuição de frequência.

Resultados e Discussão

Quatorze pacientes apresentaram-se dentro dos critérios de seleção, tendo sido examinados, puncionados os linfonodos regionais guiados pela ultrassonografia e submetidos à mastectomia radical unilateral e linfadenectomia mamária (Tabela 1). Houve duas pacientes que vieram á óbito durante o projeto e não chegaram a ser submetidas à cirurgia e seus dados encontram-se na Tabela 2.

A CAAF-US foi sugestiva de metástase em 9,3% das amostras (3/32), porém dois destes casos foram nas pacientes que vieram a óbito antes do procedimento cirúrgico, portanto os linfonodos não foram submetidos ao exame histopatológica. No caso 1, a paciente apresentava um aumento de volume em topografia do linfonodo axilar e o exame histopatológico foi compatível com carcinossarcoma (Figura 1A e B). Embora neste não se tenha observado componentes linfoides nos exames cito e histopatológico (Figura 1C e D), a localização anatômica e a ausência de tecido

mamário ao redor da massa permite inferir que o nodo axilar tenha sido substituído pelo tumor.

Entre aquelas que tiveram diagnóstico histopatológico de metástases nodal (3/16), todas macrometástases, uma foi detectada pela CAAF-US. Ainda, 18,8% (6/32) das amostras foram acelulares ou não representativas.

Houve dois casos onde a CAAF-US não foi sugestiva de metástase, porém ao exame histopatológico diagnosticou-se macrometástase no linfonodo axilar. Em um destes casos (caso 3 - Figura 2), observou-se na citologia do linfonodo axilar baixa celularidade, predomínio de sangue e alta contaminação de gel ultrassonográfico, mesmo após a limpeza copiosa com álcool antes da punção, o que dificultou a leitura da lâmina. Como alternativa, sugere-se a utilização de apenas álcool, sem o gel ultrassonográfico, para a localização do linfonodo, com o cuidado de revestir a probe ultrassonográfica, pois segundo Natri e Martins (2011), o contato direto do álcool com o transdutor pode danificá-lo (NASTRI; MARTINS, 2011).

Todas as punções que resultaram em amostras não representativas/acelulares provieram de linfonodos axilares menores de 1,35 cm de diâmetro. Além da dificuldade relacionada ao diminuto tamanho, destaca-se a topografia deste linfonodo, envolto em tecido adiposo, abundante em cadelas obesas ou com sobrepeso, sob musculatura e pele, e próximo de vasos e nervos importantes (KÖNIG; LIEBICH, 2016).

Embora o emprego somente da avaliação clínica do linfonodo possa acusar erroneamente outra estrutura como sendo linfonodo e não permita a avaliação interna do parênquima (NYMAN et al., 2005), todas as paciente que apresentaram metástase no linfonodo axilar no exame histopatológico ou no citológico tiveram alterações a palpação dos mesmos, em pelo menos em um dos critérios estabelecidos (tamanho, mobilidade ou consistência).

Sete cadelas apresentaram neoformações em mais de uma mama, totalizando 26 tumores. Em relação à mama acometida, houve predomínio 30,8% (8/26) dos pares inguinais. O maior número de nódulos localizados nas mamas inguinais foi também descrito por Oliveira Filho et al. (2010), Toríbio et al. (2012) e Beserra et al. (2014) e, apesar disso, não foram encontrados casos de metástase em linfonodo inguinal. Esta maior frequência nas mamas inguinais e mamas abdominais caudais provavelmente ocorram devido a maior quantidade de parênquima mamário em relação às demais mamas, ocorrendo assim uma maior influência dos hormônios esteroides, culminando com uma maior alteração proliferativa (TORÍBIO et al. 2012).

Em 53,8% (14/26) das pacientes apresentaram tumores menores que 3cm, 30,8% (8/26) entre 3 e 5cm e 15,4% (4/26) tiveram tumores maiores que 5cm. Das cadelas que apresentaram tumores maiores que 5cm, confirmou-se metástase no linfonodo axilar de uma e suspeitou-se de metástase em outra. Segundo Cassali et al. (2017), o tamanho tumoral é um fator prognóstico que auxilia na predição do comportamento tumoral, sendo que tumores menores que três centímetros de diâmetro, estão associados a prognóstico, significativamente, melhor que tumores maiores que três centímetros.

O tipo histológico mais comum das neoplasias foi o carcinoma em tumor misto acometendo 29,2% (7/24) das cadelas. Alguns tumores apresentaram mais de um tipo histológico. A alta ocorrência de carcinoma em tumor misto também tem sido observada em estudos epidemiológicos, seguidos de carcinoma sólido e tubular simples. Cassali e colaboradores (2012) relatam uma ocorrência de até 66% de tumores mistos dentre os tumores mamários em cadelas.

Também foi calculado o formato do linfonodo pela divisão do eixo curto (C) pelo eixo longo (L), considerando-o ovalado quando a relação C/L for menor que 0,5 e arredondado quando a relação C/L for maior que 0,5, ou seja, com tendência de

malignidade (Tabela 1 e 2).

O formato do linfonodo é um importante atributo na diferenciação entre lesões malignas e benignas (NYMAN; O'BRIEN, 2007). Aquelas pacientes que apresentaram a citologia do linfonodo sugestiva de metástase, e em uma das cadelas que se confirmou a metástase por meio da histopatologia observou-se o linfonodo redondo a ultrassonografia, corroborando com a afirmação de Chammas et al. (2004) que normalmente, nos processos inflamatórios, os linfonodos aumentam proporcionalmente em todos os planos, permanecendo ovalado, enquanto que, nos processos neoplásicos, devido ao desproporcional aumento do eixo curto, apresentam-se arredondados.

Vale ressaltar que em nenhuma paciente observou-se qualquer efeito adverso do corante ou qualquer complicação pós-operatórias, oriunda da punção aspirativa do linfonodo ou da aplicação do corante azul patente, bem como da realização da linfadenectomia. A ausência de efeitos adversos e complicações pós-operatórias neste estudo foi similar ao encontrado na literatura humana, onde são raros os relatos de hipersensibilidade, com incidência em torno de 0,34%, reforçando sua superioridade frente aos demais corantes (BRENET et al., 2013).

Houve várias limitações encontradas nesta pesquisa como o baixo número de animais que participaram desse projeto; dificuldade em localizar o linfonodo axilar e inguinal durante o exame ultrassonográfico; tamanho diminuto dos linfonodos; proximidade do linfonodo axilar com grandes vasos; contaminação da amostra com gel ultrassonográfico; comportamento de algumas pacientes que não permitia a manipulação e realização do exame. O projeto visava avaliar a aplicabilidade da técnica sem uso de sedação, buscando uma ferramenta prática e eficiente, , assim, tal possibilidade não foi prevista no projeto que aprovado pelo Comitê de Ética no Uso de Animais.

Apesar de todas essas limitações, houve uma paciente que apresentava neoplasia em M4 e M5, na qual foram observadas células neoplásicas na citologia aspirativa por agulha fina guiada por ultrassonografia apenas no linfonodo axilar (Figura 3). Infelizmente ela veio a óbito antes da realização do procedimento cirúrgico. Levando em consideração de que essa mama encontrava-se próxima ao linfonodo inguinal superficial, não haveria indicação de remoção do linfonodo axilar pela técnica de rotina. Caso semelhante foi relatado em um estudo realizado por Bianchi et. al., (2018), onde uma paciente que apresentava tumor nas mamas abdominal caudal e inguinal tinha metástases nos linfonodos axilar e inguinal. Em outro estudo, Pereira et al. (2003) observaram que em cadelas saudáveis, a mama inguinal drena somente para o linfonodo inguinal superficial, contudo em pacientes com neoplasia mamária pode-se observar comunicação da mama inguinal com o linfonodo axilar, podendo favorecer o desenvolvimento de metástase para cabeça, pescoço e tórax.

Sabe-se que o padrão drenagem linfática das mamas da cadela saudável é uma referência nas ações terapêuticas, em especial no que diz respeito ao procedimento cirúrgico, contudo deve-se considerar que alterações nesse padrão são possíveis em animais com câncer mamário. Assim, a detecção de metástases nos linfonodos regionais por exames complementares pouco invasivos antes do procedimento cirúrgico, seria o cenário ideal. Houve grande dificuldade em acessar os linfonodos axilares e inguinais que não se apresentavam aumentados, o que sugere, nas condições em que se realizou o estudo e de forma preliminar, que a CAAF-US seria melhor aplicada na detecção de metástases em casos de linfonodos com alterações clínicas e/ou ultrassonográficas, do que em linfonodos normais, mas esta hipótese necessita ser testada.

Referências

ARAÚJO M. R. DE; CAMPOS L. C.; FERREIRA E; CASSALI G.D. Quantitation of the Regional Lymph Node Metastatic Burden and Prognosis in Malignant Mammary Tumors of Dogs. **J Vet Intern Med**; v. 29 p.1360–1367, 2015.

BENJAMIN S.A., LEE A.C. SAUNDERS W.J. Classification and behavior of canine mammary epithelial neoplasms based on life-span observations in beagles. **Veterinary Pathology**, vol. 36, p. 423-436, 1999.

BESERRA, H. E. O. **Metástase de carcinoma de mama em cadelas: avaliação da técnica de linfonodo sentinela**. Dissertação (Mestrado em Ciências Veterinárias). Universidade Estadual Paulista – Faculdade de Medicina Veterinária e Zootecnia. Botucatu, 2014.

BIANCHI, Simone P. et al . Linfonodo axilar como sentinela de neoplasia mamária em cadelas. **Pesq. Vet. Bras.**, Rio de Janeiro, v. 38, n. 4, p. 692-695, Apr. 2018 .

BIONDI, L.R.; GENTILE, L.B. REGO, A.A.M.S.; NORONHA, N.P.; DAGLI, M.L.Z. Canine mammary tumors in Santos, Brazil: clinicopathological and survival 31 profile. **Brazilian Journal of Veterinary Research and Animal Science**, v. 51, n. 3, p. 252-262, 2014.

BRENET O., et al. Hypersensitivity reactions to Patent Blue V in breast cancer surgery: a prospective multicentre study. **Acta Anesthesiol Scand**. v. 57, p.106-11, 2013.

BUSH, B.M. **Interpretação de Resultados Laboratoriais para Clínicos de Pequenos Animais**. São Paulo: Roca, 2004, p.100-148.

CARVALHO T.B., BORGES A.P.B., GANNS C.M.C, FONTES E.P.B., SENA M.P.T., LANG A. Neoplasia mamária em cadelas: expressão de proteínas de estresse (HSP 72). **Veterinária e Zootecnia**, vol. 15, p.19-22, 2008.

CASSALI GD, BERTAGNOLLI AC, FERREIRA E, et al. Canine Mammary Mixed Tumours: A Review. **Vet Med Int**. 2012.

CASSALI et al.; Consensus for the Diagnosis, Prognosis and Treatment of Canine Mammary Tumors - 2013. **Braz J Vet Pathol**, v.7, n.2, p. 38 – 69, 2013.

CASSALI, G.D.; FERREIRA, E.; CAMPOS, C.B. **Patologia mamária canina: do diagnóstico ao tratamento**. São Paulo, SP: Medvet, 2017. 209 p.

CHAMMAS, M. C.; SAITO, O. C.; JULIANO, A. G.; MARCELINO, A. S. Z.; CERRI, G. G. Linfonodos cervicais: um dilema para o ultrassonografista. **Radiology Brazilian**, São Paulo, v. 37, n. 5, p. 357-364, 2004.

COWELL, R.L.; TYLER, R.D.; MEINKOTH, J.H.; DENICOLA, D.B. **Diagnóstico citológico e hematologia de cães e gatos**. 3 ed. São Paulo: Medvet, 2009. 476p.

DALECK, Carlos Roberto et al . Aspectos clínico e cirúrgicos do tumor mamário canino: clinical and surgical evolution. **Cienc. Rural**, Santa Maria , v. 28, n. 1, p. 95-100, Mar. 1998 .

DE NARDI A.B., Rodaski S., Sousa R.S., Costa T.A., Macedo T.R., Rodigheri S.M., Rios A. & Piekarz C.H. 2002. Prevalência de neoplasias e modalidades de tratamentos em cães, atendidos no hospital veterinário da Universidade Federal do Paraná. **Archives of Veterinary Science**. v.7, n.2, p.15-26.

EL KHATIB, E.M.; PIRES, P.F.T.A.; LIMA, A.F.K.T.; REPETTI, C.S.F.; FRANCO, R.P.; HATAKA, A. Uso do azul de metileno na identificação do linfonodo sentinela em cadelas com neoplasias mamárias. **Vet Zootec**, v.18, n.2, p.60-65, 2011.

FIGHERA R.A., SOUZA T.M., SILVA M.C., BRUM J.S., GRAÇA D.L., KOMMERS G.D., IRIGOYEN L.F., BARROS C.S.L. 2008. Causas de morte e razões para eutanásia de cães da Mesorregião do Centro Ocidental Rio-Grandense (1965-2004). **Pesq. Vet. Bras.** v. 28, n. 4, p. 223-230.

GARCIA-NAVARRO, C.E.K. **Manual de Hematologia Veterinária**. São Paulo: Varela, 2 ed. p.41-45, 2005.

KLOPFLEISCH, R.; GRUBER, A. D. Differential expression of cell cycle regulators p21, p27 and p53 in metastasizing canine mammary adenocarcinomas versus normal 503 mammary glands. **Research in Veterinary Science**, Roma, v. 87, n. 1, 2009 p. 91-96.

KÖNIG, Horst Erich; LIEBICH, Hans-georg. **Anatomia dos Animais Domésticos: Texto e Atlas Colorido**. 6. ed. Porto Alegre: Artmed, 2016. 804 p.

MISDORP W. Tumors of the mammary gland, p.575-606. In: MEUTEN D.J., **Tumors in Domestic Animals**. 4 ed. Iowa State Press, Ames, 2002.

NASTRI, Carolina O; MARTINS, Wellington P. Higienização dos transdutores ultrassonográficos. **Experts In Ultrasound: Reviews And Perspectives**, Ribeirão Preto, v. 2, n. 3, p.38-40, set. 2011.

NYMAN, H. T.; ANNEMARIE, T.; KRISTENSEN, I. B.; SKOVGAARD, M.; FINTAN, J. M. Characterization of normal and abnormal canine superficial lymph

nodes using grayscale B-mode, color low mapping, power, and superficial Doppler ultrasonography: a multivariate study. **Veterinary Radiology Ultrasound**, Hoboken, v. 46, p. 404-410, 2005.

NYMAN, H. T.; O'BRIEN, R. T. The sonographic evaluation of lymph nodes. **Clinical Techniques Small Animal Practice**, Amsterdam, v. 22, p. 128-137, 2007.

OLIVEIRA FILHO, José C. et al . Estudo retrospectivo de 1.647 tumores mamários em cães. **Pesq. Vet. Bras.**, Rio de Janeiro , v. 30, n. 2, p. 177-185, Feb. 2010 .

PATSIKAS, M.N.; KARAYANNOPOULOU, M.; KALDRYMIDOY, E.; et al. The Lymph Drainage of the Neoplastic Mammary Glands in the Bitch: A Lymphographic Study. **Anatomia, Histologia e Embryologia**, v.35, p.228–234, 2006.

PEREIRA, C. T.; RAHAL, S. C.; CARVALHO, B. J. C.; RIBEIRO, A. A. C. M. Lymphatic Drainage on Healthy and Neoplastic Mammary Glands in Female Dogs: Can it really be altered? **Anatomia, Histologia, Embriologia**, Berlin, v. 32, p. 282–290, 2003.

PINHEIRO, L.G.P.; MORAES, M.O.; SOARES, A.H.; LOPES, A.J.T.; NAGUERE, M.A.S.P.; GONDIM, F.A.L.; BRANDÃO, C.B.; NASCIMENTO, D.C.H.N.; SOARES, J.P.H.; SILVA, J.M.M. **Estudo experimental de linfonodo sentinela na mama da cadela com azul patente e Tecnécio Tc99m**. Acta Cirúrgica Brasileira, v.18, n.6, p.514-517, 2003.

QUEIROGA, F.; LOPES, C. Tumores mamários caninos – novas perspectivas. In: CONGRESSO DE CIÊNCIAS VETERINÁRIAS, 1., 2002, Oeiras, PI. Anais... Oeiras: **Revista Científica Eletrônica de Medicina Veterinária**, p. 183-190, 2002.

RASKIN, R.E., MEYER, D.J., **Canine and feline cytology: a color atlas and interpretation guide**, Missouri: Elsevier, 3 ed., 450 p., 2015.

RIBAS, C.R.; DORNBUSCH, P.T.; FARIA, M.R.; FIGUEIREDO, W.A.F.P.; CIRIO, S.M. Alterações clínicas relevantes em cadelas com neoplasias mamárias estadiadas. **Archives of Veterinary Science**, v.17, n.1, p.60-68, 2012.

SIMM, Rejane Guerra Ribeiro. **Avaliação ultrassonográfica de tumores mamários e linfonodos locorreionais em cadelas**. 2016. 69 f. Tese (Doutorado) - Curso de Medicina Veterinária, - Universidade Estadual Paulista, Faculdade de Ciências Agrárias e Veterinárias, Jaboticabal,, 2016.

TORÍBIO, J.M.M.L.; LIMA, A. E.; FILHO, E. F. M.; RIBEIRO, L. G. R.; D'ASSIS, M. J. M. H.; TEXEIRA, R. G.; DAMASCENO, K. A.; CASSALI, G. D.; NETO, J. M. C. Caracterização clínica, diagnóstico histopatológico e distribuição geográfica das neoplasias mamárias em cadelas de Salvador, Bahia. **Revista Ceres**, v. 59, n.4, p. 427-433, 2012.

TUOHY, J. L.; MILGRAM, J.; WORLEY, D. R.; DERNELL, W. S. A review of sentinel lymph node evaluation and the need for its incorporation into veterinary oncology. **Veterinary and Comparative Oncology**, Medford, v. 7, n. 2, p. 81–91, 2009.

WILLIAMS, L. E.; POCKER, R. A. Association between lymph node size and metastasis in dogs with oral malignant melanoma: 100 cases (1987–2001). **Journal of the American Veterinary Medical Association**, Berlin, v. 222, n. 9, p. 1234–1236, 2003.

Tabela 1 – Apresentação dos resultados clínicos, citológicos e histopatológicos das cadelas com tumores de mama atendidas pelo setor de Teriogenologia de Animais de Companhia do Hospital Veterinário da Universidade Estadual de Londrina no período entre abril e dezembro de 2018

| CASOS | EXAME CLÍNICO | | | | | CITOLOGIA | | HISTOPATOLOGIA | | | USG | |
|---------|----------------|------------------------------|---------------------------|---------------|-----|-----------|-----|---|----|-----|------------|-----------|
| | n.º de nódulos | Localização do tumor mamário | Tamanho tumoral | Palpação | | LA | LIS | Tumor mamário | LA | LIS | Tamanho LA | Razão C/L |
| | | | | LA | LIS | | | | | | | |
| Caso 1 | 2 | M2D M5D | 1,5x1,5 0,2 | +T, +M, +C | - | + | - | Carcinossarcoma, CA. in situ e C.T.M. | + | - | 4,5x4 | 0,89 |
| Caso 2 | 1 | M2D | 4x3 | +T, +M, +C | - | - | - | CA. Papilar | + | - | 4,5x3,5 | 0,78 |
| Caso 3 | 3 | M1-M2E M3E M5E | 8,5x6,5 1,5x1 2x2 | +T, +C | - | - | - | CA. Tubular C.T.M. T.M.B. | + | - | 3,06x1,27 | 0,42 |
| Caso 4 | 1 | M5E | 4x3 | - | - | - | - | CA. in situ | - | - | 0,34x0,13 | 0,39 |
| Caso 5 | 1 | M3E | 1x1 | - | - | * | - | CA. papilar e T.M.B. | - | - | 0,42x0,18 | 0,43 |
| Caso 6 | 1 | M2D | 3x3 | - | - | * | - | C.T.M. | - | - | 0,38x0,16 | 0,42 |
| Caso 7 | 1 | M3D | 5x3 | - | - | * | - | C.T.M. | - | - | 1,35x0,81 | 0,6 |
| Caso 8 | 1 | M5D | 4,5x4 | - | - | * | - | CA. tubular e Mioepitelioma maligno | - | - | 0,64x0,39 | 0,61 |
| Caso 9 | 2 | M2D M5D | 2,7x2,2 7,5x7 | - | - | - | - | T.M.B. T.M.B. | - | - | 0,61x0,28 | 0,46 |
| Caso 10 | 1 | M2E | 1x1 | - | - | * | - | C.T.M | - | - | 0,85x0,53 | 0,62 |
| Caso 11 | 3 | M2D M3D M5D | 0,5 1,5x1,0 2,5x2,0 | - | - | * | - | A.D.M T.M.B. C.T.M. | - | - | 0,55x0,44 | 0,8 |
| Caso 12 | 1 | M1E | 0,5 | - | - | - | - | T.M.B. | - | - | 0,59x0,38 | 0,64 |
| Caso 13 | 1 | M5D | 8x8 | - | - | - | - | Ca. Papilar | - | - | 1,35x,0,75 | 0,55 |
| Caso 14 | 3 | M1D M3D M4D | 3x2 1x0,5 1x0,7 | - | - | - | - | C.C.E. e C.T.M. | - | - | 0,78x0,38 | 0,48 |

Legenda: M1 (torácica cranial), M2 (torácica caudal), M3 (abdominal cranial), M4 (abdominal caudal) e M5 (inguinal). La: linfonodo axila. Lis: linfonodo inguinal superficial. Linfonodo alterado a palpação quanto ao: tamanho (+T), mobilidade (+M) e consistência (+C). Razão C/L: divisão do eixo curto (C) pelo eixo longo (L) do linfonodo. (+) amostra positiva. (-) amostra negativa. * material acelular/não representativo. CA.: carcinoma. C.T.M.:carcinoma em tumor misto. T.M.B.:tumor misto benigno. A.D.M:adenomioepitelioma. C.C.E.:carcinoma de células escamosas. USG: ultrassonografia.

Tabela 2 – Apresentação dos resultados clínicos e citológicos das cadelas com tumores de mama que vieram à óbito atendidas pelo setor de Teriogenologia de Animais de Companhia do Hospital Veterinário da Universidade Estadual de Londrina no período entre abril e dezembro de 2018

| | EXAME CLÍNICO | | | | | CITOLOGIA | | | USG | |
|---------|----------------|------------------------------|------------------|-----------|-----------|-----------|-----|----------------------------|------------|-----------|
| | n.º de nódulos | Localização do tumor mamário | Tamanho tumoral | Palpação | | LA | LIS | Tumor mamário | Tamanho LA | Razão C/L |
| | | | | LA | LIS | | | | | |
| Caso 15 | 2 | M4D M5D | 7,3x6,6 2x3 | +T, +C | * | + | - | Compatível com tumor misto | 1,11x0,96 | 0,86 |
| Caso 16 | 2 | M3D M2E | 3,2x2,6 1,5x1 | - | +T, +C | + | - | Compatível com tumor misto | 1,03x0,67 | 0,65 |

Legenda: M1 (torácica cranial), M2 (torácica caudal), M3 (abdominal cranial), M4 (abdominal caudal) e M5 (inguinal). La: linfonodos axilares. Lis: linfonodos inguinais superficiais. Linfonodos alterados a palpação quanto ao: tamanho (+T), mobilidade (+M) e consistência (+C). (+) amostra positiva. (-) amostra negativa. Razão C/L: divisão do eixo curto (C) pelo eixo longo (L) do linfonodo. CA.: carcinoma. C.T.M.: carcinoma em tumor misto. T.M.B.: tumor misto benigno. USG: ultrassonografia. * massa não permitiu a palpação do linfonodo inguinal. .

Figura 1 – Carcinossarcoma mamário em cadela (caso 1, Tabela 1). A) Fotografia de uma cadela posicionada em decúbito dorsal, onde é possível observar a distribuição das neofomações nas cadeias mamárias, com aumento de volume em topografia do linfonodo axilar (seta) e ausência da mama abdominal cranial direita (*). B) Fotomicrografia digital de corte histológico de carcinossarcoma mamário em uma cadela, demonstrando componentes epiteliais (setas) em padrão micropapilar *in situ* e mesenquimais (*) em grandes feixes. Hematoxilina e eosina, 10x. C) Fotomicrografia digital de esfregaço citológico do linfonodo axilar de uma cadela, sendo observadas células mesenquimais atípicas, apresentando bordos mal definidos, vacuolização citoplasmática, forma estrelada, arredondada ou alongada, por vezes binucleadas e apresentando múltiplos nucléolos. Giemsa, 20x. D) Fotomicrografia digital de corte histológico de metástase em linfonodo axilar em uma cadela. Note o limite tumoral (*) envolto por tecido subcutâneo (seta vermelha) adjacente à derme (seta azul), não sendo observado tecido mamário não neoplásico. Hematoxilina e eosina, 20x.

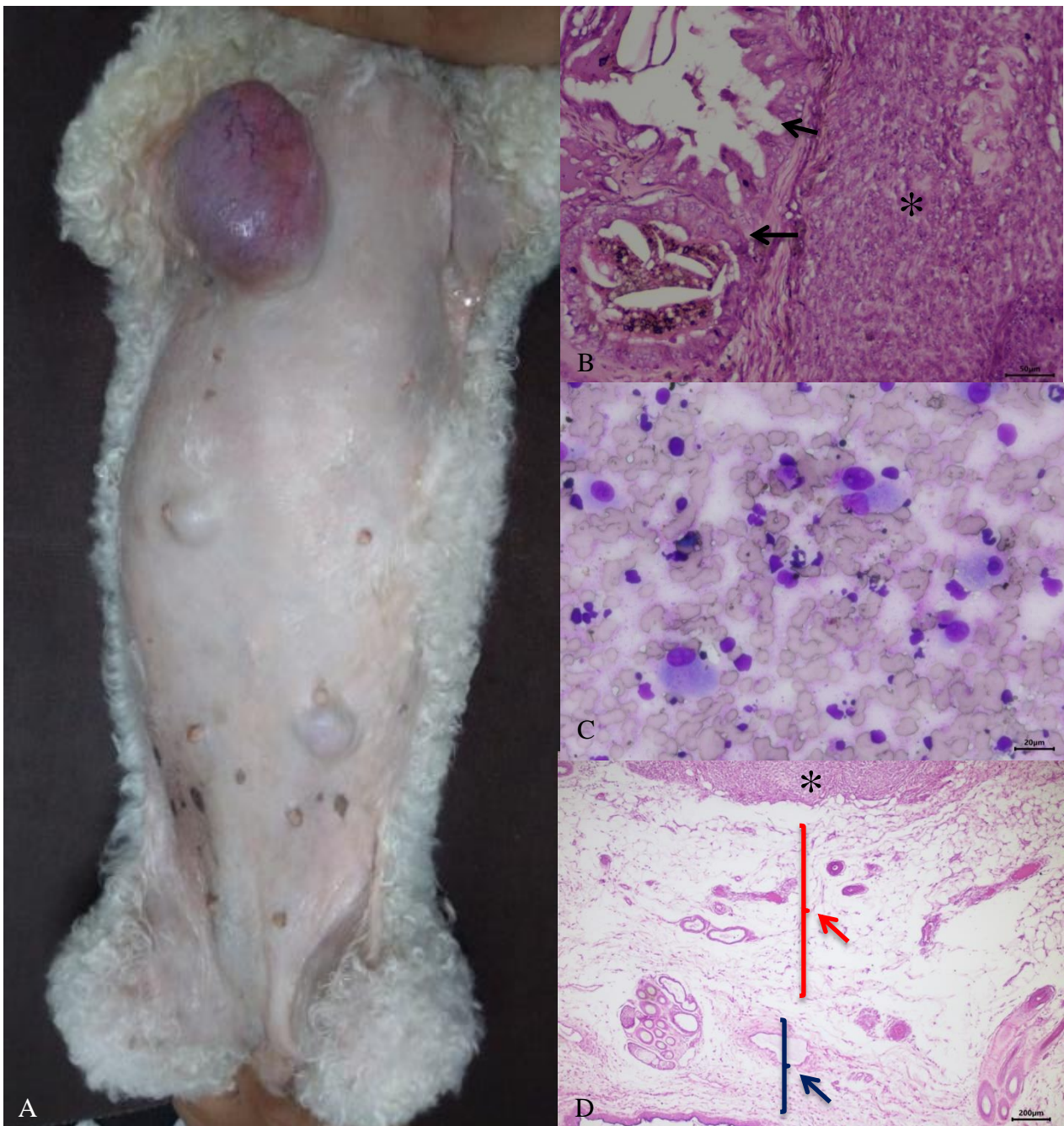


Figura 2 – Fotomicrografia digital de esfregaço citológico do linfonodo axilar de uma cadela com tumor mamário (Caso 3, Tabela 1). Há presença de linfócitos e macrófagos, raros plasmócitos e um grande número de neutrófilos não degenerados, sendo possível observar corpúsculos linfograndulares ao fundo, predomínio de sangue. Giemsa, 20x

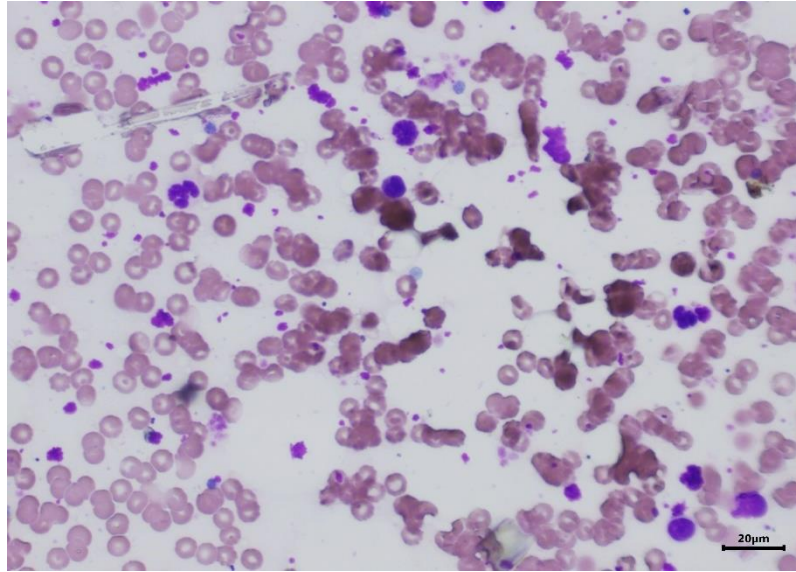
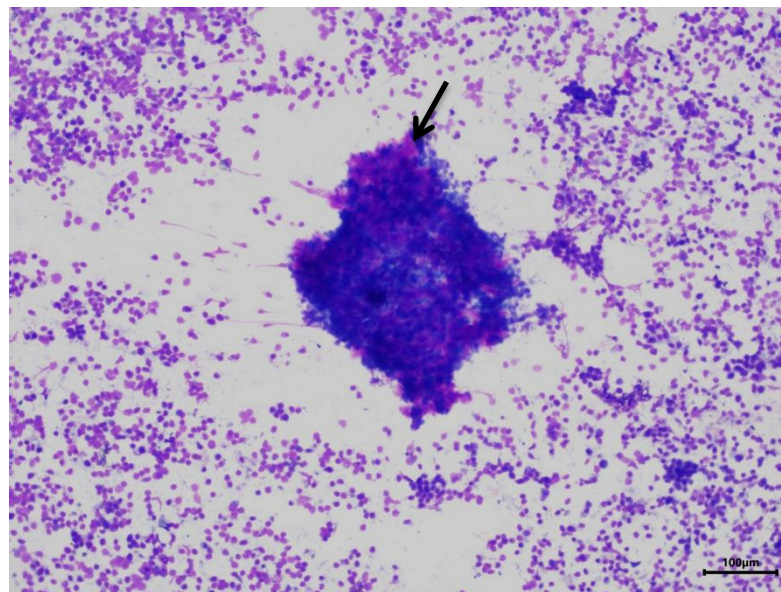


Figura 3 – Fotomicrografia digital de esfregaço citológico de amostra sugestiva de metástase mesenquimal maligna em linfonodo axilar de uma cadela com tumores em mamas abdominais cranial e caudal (Caso 15, Tabela 2). Note agregados celulares entremeados a população linfóide, com destaque para a presença de matriz mesenquimal (seta). Giemsa, 100x.



**CAPÍTULO 3 – CLINICOPATHOLOGICAL AND
IMMUNOHISTOCHEMICAL ASPECTS OF A
MAMMARY CARCINOSARCOMA IN A CAT**

1 **SPONTANEOUSLY ARISING DISEASE**

2

3

Clinicopathological and immunohistochemical aspects of a mammary

4

carcinosarcoma in a cat

5

6 D. G. Galindo^a, T. E. S. Oliveira^b, M. C. T. Lopes^b, M. I. M. Martins^c, and G. W. Di Santis^{b,*}

7

8 ^aDepartment of Veterinary Clinics, Universidade Estadual de Londrina, Paraná, Brazil

9 ^bLaboratory of Animal Pathology, Department of Veterinary Preventive Medicine, Universidade

10 Estadual de Londrina, Paraná, Brazil

11 ^cLaboratory of Animal Reproduction, Department of Veterinary Clinics, Universidade Estadual

12 de Londrina, Paraná, Brazil

13

14

15 *Corresponding author: Dr. Giovana Wingeter Di Santis, Laboratory of Animal Pathology,

16 Department of Veterinary Preventive Medicine, Universidade Estadual de Londrina, Rodovia

17 Celso Garcia Cid, PR 445 Km 380, Campus Universitário, PO Box 10.011, 86057-970, Paraná,

18 Brazil. Phone/Fax: + 55 (43) 3371-5871. E-mail: giovanaws@uel.br

SUMMARY

A 16-year-old mixed breed female cat, spayed at age three, with a history of progestogen administration, presented a non-ulcerated mass with nine centimetres in the right caudal abdominal mammary gland, 6 months before clinical care. Histologically, was mammary carcinosarcoma (MCA_{Sa}) due to the coexistence of malignant epithelial and mesenchymal elements. Immunohistochemistry revealed that cytokeratin and vimentin in neoplastic cells. In addition, there was co-expression of p63 in spindle and stellate cells and sporadically in epithelial cells. This case represents the first report of a MCA_{Sa} in the mammary gland of a cat immunolabeling by p63. MCA_{Sa} is a rare tumour in cats, but it should be among the differential diagnoses of mammary gland neoplasms, considering the poor prognosis in the few reported cases.

Keywords: feline; gland mammary; immunohistochemistry; p63; tumour.

In cats, the mammary tumours is the third most common, following cutaneous and haematopoietic and lymphoid malignancies (De Campos *et al.*, 2016; Paniago *et al.*, 2010). It was estimated that at the time of diagnosis, about 90% of mammary tumours in female are malignant (Amorim *et al.*, 2006).

Since the 1980s, mammary carcinomas in female cats have been accepted as a viable natural animal model for the study of breast cancer in women because of their biological similarities (Misdorp and Weijer, 1980). Invasive carcinomas in cats are the most frequent tumours representing 89% of the cases, followed in 11% of carcinomas in situ (De Campos *et al.*, 2016). Among the invasive carcinomas, the tubulopapillary and cribriform subtypes are the most prevalent (Schirato *et al.*, 2012), being the carcinosarcoma, mucinous carcinoma and mixed tumours rare in cats (De Campos *et al.*, 2016).

Carcinosarcoma are rare in cats, a few reports was described in mammary gland (Boos *et al.*, 2011; Paniago *et al.*, 2010), apocrine sweat gland (Herraez *et al.*, 2005), salivary gland (Kim *et al.*, 2008), lung (Ghisleni *et al.*, 2003), and biliary tract (Cavicchioli *et al.*, 2013). In addition of the site of origin, the carcinosarcoma is defined as presenting simultaneously, in the same tumour, an epithelial and a mesenchymal component, both malignant (Sánchez *et al.*, 2005), and believed that this cancer originates from totipotent stem cells (Cavicchioli *et al.*, 2013). This study describes the clinical aspects, histopathological patterns and immunohistochemical findings observed in a case of mammary carcinosarcoma (MCaSa) in a female cat.

A 16-year-old female cat, mixed breed, presenting of a six-month evolution of mammary nodules and fast growing. This cat was spayed with 3 years-old, and previous to surgery, had been treated with progestational drugs for contraceptive, but the tutor was not able to tell us how long time. At the clinical examination, there was a nodule in the right caudal abdominal mammary gland measuring 9 cm diameter, firm, non-adherent and non-ulcerated.

The patient was submitted unilateral radical mastectomy and the surgical specimen was forwarded to the Animal Pathology Laboratory for the histopathological examination. The cat died on the day after the mastectomy for reasons not determined and the autopsy was not authorized by tutor.

A mass examination performed soon after cut revealed multiple cystic cavitations, areas of necrosis, zones of calcification, abundant fibrous-looking tissue and rigid consistency. Five samples were sectioned and fixed in 10% buffered formalin solution for 48 h and then routinely processed. Sections were stained by Haematoxylin and Eosin (H&E) submitted to IHC using monoclonal antibodies to anti-vimentin (V9, 1:100, Dako, Glostrup, Denmark), anti-pancytokeratin (AE1/AE, 1:50, Dako, Glostrup, Denmark), anti-p63 (4A4,

1:30, Dako, Glostrup, Denmark). Incubation with the secondary antibody SuperPicture™ Polymer Detection kit (Invitrogen Corporation, Camarillo, CA, USA), after which the chromogen 3,3'-diaminobenzidine (DAB, Invitrogen Life Technologies, Frederick, MD, USA). The slides were counterstained with Harris' Haematoxylin.

Histopathological evaluation observed neof ormation composed predominantly of mesenchymal elements, arranged in large bundles, represented by spindle and stellate shaped cells, vacuolated and with moderate pleomorphism, frequent mitosis figures, including atypical forms and chondroid differentiation focus. Embedded in this tissue are dilated ductal structures covered by epithelial cells with pleomorphism accentuated in cribriform pattern, with frequent comedonecrosis (Fig. 1). Additionally, small nests of epithelial cells are seen infiltrating adjacent tissue, extensive areas of necrosis of liquefaction, and focus of dystrophic calcification associated with moderate diffuse mixed inflammatory infiltrate. The inguinal lymph node was without metastasis.

By immunohistochemistry, the epithelial cells of ductal structures and nests exhibit diffuse cytoplasmic expression of pancytokeratin (Fig. 2), while spindle neoplastic cells are positive for vimentin (Fig. 3). Immunoblotting to p63 is observed in the nuclei of most spindle neoplastic cells (Fig. 4), and sporadically in the nests and ducts epithelia.

This case represents the first report of a MCaSa in cat with evaluation and immunolabeling for p63. The diagnosis of MCaSa in the present case was based on the histopathological and immunohistochemical features of the mammary tumour (Boos *et al.*, 2011; Paniago *et al.*, 2010). The histopathological features in the mesenchymal and epithelial cells of the tumour, including the cellular pleomorphism, cellular pattern, and mitotic activity, favoured the diagnosis of a malignant lesion. Immunoreactivity for vimetin and cytokeratin in neoplastic cells supported the diagnosis of MCaSa, similar features are described in the veterinary literature (Boos *et al.*, 2011; Sánchez *et al.*, 2005). In addition, the nuclear

immuno-expression of p63, was present in almost all the spindle and stellate cells and rarely in epithelial cells was observed, due myoepithelial cells express the nuclear protein p63 (Koker and Kleer, 2004; Werling *et al.*, 2003).

P63 is a marker used primarily for the identification of myoepithelial cells in the differentiation between in situ tumours and invaders (Werling *et al.*, 2003). In addition, immunolabeling in woman metaplastic tumours, with a consistent marking of spindle cells and sporadic epithelial cells with squamous differentiation, reinforcing the hypothesis of origin from a totipotent cell with potential for differentiation in several ways, in addition to supporting the idea that metaplastic spindle elements have myoepithelial differentiation (Koker *et al.*, 2004).

The diagnosis of less differentiated mammary carcinoma can be difficult (Paniago *et al.*, 2010). Although it is rare in the felines, the MCaSa should be included in the differential diagnosis of undifferentiated mammary neoforations in cats, the mesenchymal proliferation, may contain areas of differentiation in bone, cartilage (Boos *et al.*, 2011), and myxoid matrix (Paniago *et al.*, 2010). In women, regardless of the presence of chondroid differentiation, the separation between the cartilage and the epithelium by a mesenchymal tissue strip that allows the diagnosis of MCaSa, distinguishing it from matrix-producing metaplastic carcinoma (Wargotz and Norris, 1989a; Wargotz and Norris, 1989b).

Unknown the mammary gland most affected by tumours in feline species. In our relate and clinical study with 20 cats and 27 mass (Amorim *et al.*, 2006), the mammary mass was more frequently (66%; 17/27) in abdominal and inguinal mammary gland. In a retrospective study with 207 cases of mammary tumours in cats (Togni *et al.*, 2013), observed 44 cases in thoracic and cranial mammary glands, 26 cases in abdominal and inguinal mammary gland and other 26 cases diffuse in mammary glands. Further studies are need to confirm this anatomical predisposition.

Intact female cats are more possible to develop mammary tumours compared to spayed cats (Maniscalco *et al.*, 2012). The cat in our report was spayed when it was 3-years old and before the surgery, this had already been treated with progestational drugs. There is a positive correlation of regular progesterone administration with a significant increase in the probability of development of benign and malignant mammary tumours in felines (Misdorp *et al.*, 1991).

In our report the patient was 16 years old, older than described by other authors in cats for MCaSa (13 years) (Boos *et al.*, 2011; Paniago *et al.*, 2010), being superior of the mean age for mammary cancer in cats (11 years) (Cassali *et al.*, 2018). Possibly this neoplasm is later in cats, however, a greater number of cases is necessary to support this hypothesis.

Despite the rare occurrence of MCaSa in the mammary glands, this tumour should be included in the differential diagnosis of mammary tumours of cats. The definitive diagnosis is obtained by histopathological and immunohistochemical examination and the prognosis of MCaSa is poor due its aggressive and infiltrative behaviour.

ACKNOWLEDGMENTS

Oliveira, T.E.S is recipient of The National Counsel of Scientific and Technological Development (CNPq; Brazil) fellowship. This research did not receive any specific grant from funding agencies in the public, commercial or not-forprofit sectors.

CONFLICT OF INTEREST STATEMENT

The authors declared no potential conflicts of interest with respect to the research, authorship, and/or publication of this article.

REFERENCES

- Amorim, FV, Souza, HJ, Ferreira, AM and Fonseca, AB (2006) Clinical, cytological and histopathological evaluation of mammary masses in cats from Rio de Janeiro, Brazil. *Journal of Feline Medicine and Surgery*, **8**, 379-388.
- Boos, GS, Casagrande, RA, Rolim, VM, Watanabe, TTN, Wouters, F, Souza, SO, Filho, OR and D., D (2011) Mammary carcinosarcoma in a cat: anatomopathological and immunohistochemical characterization (in Portuguese). *Acta Scientiae Veterinariae*, **39**, 1000.
- Cassali, GD, Campos, CB, Bertagnolli, AC, Estrela-Lima, A, Lavalle, GE, Damasceno, KA, De Nardi, AB, Cogliati, B, Costa, FVA, Sobral, R, Di Santis, GW, Fernandes, CG, Ferreira, E, Salgado, BS, Vieira-Filho, CHC, Silva, DN, Martins-Filho, EF, Teixeira, SV, Nunes, FC and Nakagaki, KYR (2018) Consensus for the diagnosis, prognosis and treatment of feline mammary tumors. *Brazilian Journal of Veterinary Research and Animal Science*, **55**, e135084.
- Cavicchioli, L, Ferro, S, Callegari, C, Auriemma, E, Zini, E and Zappulli, V (2013) Carcinosarcoma of the biliary system in a cat. *Journal of Veterinary Diagnostic Investigation*, **25**, 562-565.
- De Campos, CB, Damasceno, KA, Gamba, CO, Ribeiro, AM, Machado, CJ, Lavalle, GE and Cassali, GD (2016) Evaluation of prognostic factors and survival rates in malignant feline mammary gland neoplasms. *Journal of Feline Medicine and Surgery*, **18**, 1003-1012.
- Ghisleni, G, Grieco, V, Mazzotti, M, Caniatti, M, Roccabianca, P and Scanziani, E (2003) Pulmonary carcinosarcoma in a cat. *Journal of Veterinary Diagnostic Investigation*, **15**, 170-173.

-
- Herraez, P, Rodriguez, F, Ramirez, G, Aguirre-Sanceledonio, M, Castro, A and Espinosa de Los Monteros, A (2005) Multiple primary digital apocrine sweat gland carcinosarcoma in a cat. *The Veterinary Record*, **157**, 356-358.
- Kim, H, Nakaichi, M, Itamoto, K and Taura, Y (2008) Malignant mixed tumor in the salivary gland of a cat. *Journal of Veterinary Science*, **9**, 331-333.
- Koker, MM and Kleer, CG (2004) p63 expression in breast cancer: a highly sensitive and specific marker of metaplastic carcinoma. *The American Journal of Surgical Pathology*, **28**, 1506-1512.
- Maniscalco, L, Iussich, S, de Las Mulas, JM, Millan, Y, Biolatti, B, Sasaki, N, Nakagawa, T and De Maria, R (2012) Activation of AKT in feline mammary carcinoma: a new prognostic factor for feline mammary tumours. *Veterinary Journal*, **191**, 65-71.
- Misdorp, W, Romijn, A and Hart, AA (1991) Feline mammary tumors: a case-control study of hormonal factors. *Anticancer Research*, **11**, 1793-1797.
- Misdorp, W and Weijer, K (1980) Animal model of human disease: breast cancer. *The American Journal of Pathology*, **98**, 573-576.
- Paniago, JDG, Vieira, ALS, Ocarino, NM, França, SA, Malm, C, Cassali, GD and Serakides, R (2010) Mammary carcinosarcoma in cat: a case report. *Arquivo Brasileiro de Medicina Veterinária e Zootecnia*, **62**, 812-815.
- Sánchez, J, Buendía, AJ, Vilafranca, M, Velarde, R, Altimara, J, Martínez, CM and Navarro, JA (2005) Canine carcinosarcomas in the head. *Veterinary Pathology*, **42**, 828-833.
- Schirato, G, Rodrigues, VS, Rodrigo, M, Ribeiro, EL, Peixoto, C, Neves, CO, Melo-Júnior, MR and Porto, ALF (2012) Histopathologic characterization of spontaneous mammary tumors in cats (*Felis catus*) attended in Veterinary Hospital of UFRPE (Recife, Pernambuco, Brazil) (in Portuguese). *Revista Brasileira de Ciência Veterinária*, **19**, 203-205.

-
- Togni, M, Masuda, EK, Kommers, GD, Fighera, RA and Irigoyen, LF (2013) A retrospective study of 207 cases of mammary tumors in female cats (in Portuguese). *Pesquisa Veterinária Brasileira*, **33**, 353-358.
- Wargotz, ES and Norris, HJ (1989a) Metaplastic carcinomas of the breast. I. Matrix-producing carcinoma. *Human Pathology*, **20**, 628-635.
- Wargotz, ES and Norris, HJ (1989b) Metaplastic carcinomas of the breast. III. Carcinosarcoma. *Cancer*, **64**, 1490-1499.
- Werling, RW, Hwang, H, Yaziji, H and Gown, AM (2003) Immunohistochemical distinction of invasive from noninvasive breast lesions: a comparative study of p63 versus calponin and smooth muscle myosin heavy chain. *The American Journal of Surgical Pathology*, **27**, 82-90.

Figures

Figure 1 - Mammary carcinosarcoma in a cat. **A)** Solid neof ormation with ductal formation covered by epithelial cells in micropapillary arrangement, with comedonecrosis, surrounded by vacuolated spindle and stellate cells (*), which transition with areas of hyaline cartilage (arrows). Haematoxylin and Eosin stain. Bar 100 μm . **B)** Section from the mammary mass showing strong expression anti-pancytokeratin antibody (AE1/AE3) in the cytoplasm of neoplastic epithelial cells of ductal structures. Immunoperoxidase counterstained with Hematoxylin. Bar 100 μm . **C)** Section from the mammary mass showing strong expression of anti-vimentin, in spindle and stellate cells, and negative in the ductal structures and nests. Bar 100 μm . **D)** Section from the mammary mass showing strong expression of p63 diffuse in spindle and stellate cells. Immunoperoxidase counterstained with Hematoxylin. Bar 20 μm .

