



UNIVERSIDADE  
ESTADUAL DE LONDRINA

---

CRISTIANE AZANHA DE CARVALHO

**PIODERMATITE EM CÃES:  
ASPECTOS REVISIONAIS E CONTRIBUIÇÃO CLÍNICA  
PROSPECTIVA**

---

Londrina  
2017

KEILA PEREIRA CATELLI GUILHERME

**PIODERMATITE EM CÃES:  
ASPECTOS REVISIONAIS E CONTRIBUIÇÃO CLÍNICA  
PROSPECTIVA**

Dissertação apresentada ao curso Pós-graduação -  
Mestrado Profissional em Clínicas Veterinárias da  
Universidade Estadual de Londrina, como requisito  
parcial à obtenção do título de Mestre.

Orientador: Prof. Dr. Wilmar Sachetin Marçal

Londrina  
2017

Ficha de identificação da obra elaborada pelo autor, através do Programa de Geração Automática do Sistema de Bibliotecas da UEL

Carvalho, Cristiane Azanha de.

Piodermatite em cães : aspectos revisionais e contribuição clínica prospectiva / Cristiane Azanha de Carvalho. - Londrina, 2017.  
68 f. : il.

Orientador: Wilmar Sachetin Marçal.

Dissertação (Mestrado Profissional em Clínicas Veterinárias) - Universidade Estadual de Londrina, Centro de Ciências Agrárias, Programa de Pós-Graduação em Clínicas Veterinárias, 2017.

Inclui bibliografia.

1. Pele - Doenças - Cão - Tese. 2. Dermatologia veterinária - Tese. 3. Cão - Doenças - Tese. 4. Epiderme - Doenças - Tese. I. Marçal, Wilmar Sachetin. II. Universidade Estadual de Londrina. Centro de Ciências Agrárias. Programa de Pós-Graduação em Clínicas Veterinárias. III. Título.

CRISTIANE AZANHA DE CARVALHO

**PIODERMATITE EM CÃES:**  
ASPECTOS REVISIONAIS E CONTRIBUIÇÃO CLÍNICA PROSPECTIVA

Dissertação apresentada ao curso Pós-graduação -  
Mestrado Profissional em Clínicas Veterinárias da  
Universidade Estadual de Londrina, como requisito  
parcial à obtenção do título de Mestre.

**BANCA EXAMINADORA**

---

Orientador: Prof. Dr. Wilmar Sachetin Marçal  
Universidade Estadual de Londrina – UEL

---

Prof. Dra. Nilva Maria Freres Mascarenhas  
Universidade Estadual de Londrina – UEL

---

Prof. Dr. Ulisses de Pádua Pereira  
Universidade Estadual de Londrina – UEL

Londrina, 19 de maio de 2017.

Dedico este trabalho a minha família, que de alguma forma me ajudou a chegar até aqui.

## **AGRADECIMENTOS**

Agradeço primeiramente a Deus, por iluminar e abençoar meu caminho, e por ter me permitido vencer mais uma etapa na minha vida profissional.

Agradeço a minha família, por ter me acompanhado nesse período em que eu estava cursando o mestrado.

Agradeço ao meu orientador, Prof. Dr. Wilmar Sachetini Marçal, e também aos professores da Universidade Estadual de Londrina ( UEL) do curso de Medicina Veterinária, que me apoiaram e dedicaram um pouco de seu tempo para o meu crescimento profissional.

Gostaria de agradecer também as bibliotecárias e demais funcionários da UEL, principalmente do Laboratório de Microbiologia do HV-UEL que também contribuíram para que esse trabalho se realizasse.

“É melhor tentar e falhar, que preocupar-se e ver a vida passar; é melhor tentar, ainda que em vão, que sentar-se fazendo nada até o final. Eu prefiro na chuva caminhar, que em dias tristes em casa me esconder. Prefiro ser feliz, embora louco, que em conformidade viver...”

Martin Luther King

CARVALHO, Cristiane Azanha. **Piodermatite em cães**: aspectos revisionais e contribuição clínica prospectiva. 2017. 68 f. Dissertação (Mestrado Profissional em Clínicas Veterinárias) – Universidade Estadual de Londrina, Londrina, 2017.

## RESUMO

Os casos dermatológicos apresentam grande prevalência em pequenos animais, sendo a razão mais comum para que estes sejam levados ao médico veterinário. Diversas pesquisas apontam que atendimentos na área de Dermatologia representam de 30 a 75% da rotina clínica de pequenos animais e, a cada ano, a especialidade ganha mais destaque na prática clínica. A literatura demonstra que as afecções dermatológicas apresentam maior expressão no cão quando comparado ao gato. Na primeira espécie são as Dermatites Alérgicas, Neoplasias, Piodermatites Bacterianas, Seborreias, Atopias e Dermatoses Imunomediadas, as mais relevantes. Enquanto que nos felinos as mais frequentes se referem as Dermatoses de origem Parasitaria, Complexo Granuloma Eosinofílico Felino, Doenças Micóticas, Reações de Hipersensibilidade, Doenças Bacterianas, quadros Seborreicos, Neoplasias e Dermatoses Autoimunes. A pele é o maior órgão do corpo e funciona como uma barreira anatomofisiológica entre o animal e o meio ambiente, fornecendo proteção contra lesão química, física e microbiológica. A pele possui quatro padrões anatômicos que diferem em vários aspectos, mas, principalmente, em relação à espessura. Além das diferenças na espessura entre as diferentes regiões da pele, podem ocorrer variações relacionadas com a idade e a raça de cães e gatos. O termo piodermatite é usado para infecções bacterianas da pele e está entre as causas mais frequentes de afecções dermatológicas nos cães. As lesões podem ser superficiais ou envolverem estruturas mais profundas. São comumente encontradas pápulas, pústulas, colaretos epidérmicos, nódulos, crostas, alopecia. Geralmente está associada a bactérias *Staphylococcus pseudointermedius* e é uma das razões mais comuns de usos de antimicrobianos em cães. Um problema, tanto do ponto de vista da saúde animal como da saúde pública é o aparecimento de *Staphylococcus pseudointermedius* e *Staphylococcus aureus* resistente a vários antimicrobianos utilizados frequentemente na clínica e a possível transmissão entre animais e humanos. Neste trabalho será realizada uma revisão de literatura que contribua para a atualização à comunidade acadêmica, bem como aos profissionais da área sobre Piodermatite em Cães, que é uma das maiores casuísticas na rotina clínica de um médico veterinário, razão pela qual merece constante abordagem, sobretudo na rapidez de diagnóstico e efetividade terapêutica. Pretende-se fazer uma abordagem educacional para evitar a proliferação e resistência bacteriana aos antibióticos presentes no mercado, minimizando impactos negativos ao meio ambiente.

**Palavras-chave:** Dermatologia. Piodermatite. Bactéria. Cães.

CARVALHO, Cristiane Azanha. **Pyodermatitis in dogs: revision and prospective clinical contribution.** 2017. 68 p. Dissertation (Professional Master's degree in Veterinary Clinics) – Universidade Estadual de Londrina, Londrina, 2017.

## ABSTRACT

The dermatological cases present a high prevalence in small animals, being the most common reason to be taken to the veterinarian. Several studies indicate that care in the area of Dermatology represent 30 to 75% of the clinical routine of small animal and, each year, the specialty gains more prominence in clinical practice. The literature shows that the dermatological affections present greater expression in the dog when compared to the cat. In the first species are Allergic Dermatitis, Neoplasms, Bacterial Pyodermatites, Seborrheias, Atopias and Immunomediadas Dermatoses, the most relevant. While in felines, the most frequent one refers to the Dermatoses of Parasitaria origin, Complex Feline Eosinophilic Granuloma, Mycotic Diseases, Hypersensitivity Reactions, Bacterial Diseases, Seborrheic pictures, Neoplasms and Dermatoses Autoimmunes. The skin is the largest organ in the body and acts as an anatomopathological barrier between the animal and the environment, providing protection against chemical, physical and microbiological injury. The skin has four anatomical patterns that differ in several aspects, but mainly in relation to the thickness. In addition to the differences in thickness between different regions of the skin, variations related to age and breed of dogs and cats may occur. The term pyodermatitis is used for bacterial infections of the skin and is among the most frequent causes of dermatological conditions in dogs. The lesions may be superficial or involve deeper structures. They are commonly found papules, pustules, epidermal collars, nodules, crusts, alopecia. It is usually associated with *Staphylococcus pseudointermedius* bacteria and in one of the most common reasons for the use of antimicrobials in dogs. One problem, both from the point of view of animal health, is the appearance of *Staphylococcus pseudointermedius* and *Staphylococcus aureus* resistant to several antimicrobials frequently used in clinical practice and the possible transmission between animals and humans. In this work a literature review will be carried out to contribute to the updating of the academic community, as well as to the professionals of the area on Pyodermatitis in Dog, which is one of the largest casuistry in the clinical routine of a veterinarian, reason why it deserves constant approach, especially in the speed of diagnosis and therapeutic effectiveness. It is intended to make an educational approach to avoid the proliferation and bacterial resistance to the antibiotics present in the market, minimizing negative impacts to the environment.

**Key words:** Dermatology. Pyodermatitis. Bacterium. Dogs.

## LISTA DE FIGURAS

<b>Figura 1</b> - Desenho esquemático da pele e suas estruturas .....	16
<b>Figura 2</b> - Imagem fotomicroscópica da pele com pelos (Cão) .....	16
<b>Figura 3</b> - Imagem fotomicroscópica da pele do escroto (Cão) .....	17
<b>Figura 4</b> - Imagem fotomicroscópica da pele do coxim (Cão) .....	17
<b>Figura 5</b> - Imagem fotomicroscópica da pele do plano nasal (Cão) .....	18
<b>Figura 6</b> - Representação esquemática de um corte longitudinal de folículo piloso demonstrando suas diferentes regiões anatômicas .....	29
<b>Figura 7</b> - Imagem fotomicroscópica de glândulas sebáceas (Cão) .....	30
<b>Figura 8</b> - Imagem fotográfica de cão com Dermatite Atópica .....	35
<b>Figura 9A</b> - Imagem fotográfica de presença de fezes de pulgas em região lombar de em cão .....	35
<b>Figura 9B</b> - Imagem fotográfica de cão com dermatite alérgica à picada de pulga .....	36
<b>Figura 10</b> - Imagem fotográfica de cão com demodicose .....	36
<b>Figura 11</b> - Imagem fotográfica de cão com leishmaniose .....	37
<b>Figura 12</b> - Imagem fotográfica de cão com hiperadrenocorticismismo .....	37
<b>Figura 13</b> - Imagem fotográfica de cão com <i>Malassezia spp</i> .....	38
<b>Figura 14</b> - Imagem fotográfica de piodermite das dobras cutâneas na região periocular de cão da raça pequinês .....	43
<b>Figura 15</b> - Imagem fotográfica de dermatite piotraumática em cão com dermatite alérgica à saliva de pulga .....	44
<b>Figura 16</b> - Imagem fotomicroscópica de citologia dermatológica (Cão) .....	48
<b>Figura 17</b> - Gráfico dos principais agentes etiológicos bacterianos encontrados em feridas de pele de cães e gatos .....	57
<b>Figura 18</b> - Gráfico dos principais agentes etiológicos bacterianos encontrados em feridas de pele de cães e gatos .....	57
<b>Figura 19</b> - Gráfico da eficácia dos antimicrobianos testados contra agentes bacterianos encontrados em ferida de pele de cães e gatos .....	58
<b>Figura 20</b> - Gráfico da resistência dos antimicrobianos testados contra agentes bacterianos encontrados em ferida de pele de cães e gatos .....	58

## LISTA DE ABREVIATURAS E SÍMBOLOS

CGA	Campo de Grande Aumento
CIM	Concentração Inibitória Mínima
DMV	Departamento de Medicina Veterinária Preventiva
<i>et al.</i>	termo latim “e colaboradores”
HE	Hematoxilina-eosina
HV-UEL	Hospital Veterinário da Universidade Estadual de Londrina
MRSP	<i>Staphylococcus pseudointermedius</i> metilina resistente
MRSA	<i>Staphylococcus aureus</i> metilina resistente
PAS	Ácido Periódico de Schiff
pH	Potencial Hidrogeniônico
PAS	Ácido Periódico de Schiff
SIG	Grupo de <i>Staphylococcus intermedius</i>
spp	Espécies
TSA	Testes de Sensibilidade a Antibióticos
µm	Micrômetros

## SUMÁRIO

<b>1</b>	<b>INTRODUÇÃO</b> .....	12
<b>2</b>	<b>REVISÃO DE LITERATURA</b> .....	13
2.1	ORIGEM EMBRIOLÓGICA DA PELE .....	13
2.2	PADRÕES ANATÔMICOS DA PELE .....	14
2.3	EPIDERME .....	18
2.3.1	Estrato Basal .....	19
2.3.2	Estrato Espinhoso .....	20
2.3.3	Estrato Granuloso .....	20
2.3.4	Estrato Lúcido .....	21
2.3.5	Estrato Córneo .....	21
2.4	MEMBRANA BASAL .....	22
2.5	DERME .....	22
2.5.1	Elementos Celulares Dérmicos .....	23
2.5.2	Fibras Dérmicas .....	24
2.5.3	Vasos Sanguíneos Linfáticos .....	24
2.5.4	Tecido Nervoso .....	25
2.5.5	Tecido Muscular .....	25
2.6	FOLÍCULOS PILOSOS .....	26
2.6.1	Regiões Anatômicas do Folículo Píloso .....	26
2.7	GLÂNDULAS SEBÁCEAS .....	29
2.8	GLÂNDULAS SUDORÍPARAS.....	31
2.9	GLÂNDULAS ESPECIALIZADAS DA PELE .....	32
2.10	PIODERMATITE .....	33
2.10.1	Introdução .....	33
2.10.2	Etiologia .....	38
2.10.3	Fisiopatologia .....	39
2.10.4	Epidemiologia .....	40
2.10.5	Patologia.....	41
2.10.6	Clínica .....	42
2.10.6.1	Piodermite de superfície .....	42
2.10.6.1.1	<i>Piodermatite das dobras cutâneas</i> .....	42

2.10.6.1.2	<i>Dermatite piotraumática.</i> .....	43
2.10.6.2	Piodermite superficial .....	44
2.10.6.3	Piodermite profunda .....	45
2.10.6.4	Foliculite profunda, furunculose e celulite .....	45
2.10.7	Sinais Clínicos .....	46
2.11	DIAGNÓSTICO .....	46
2.11.1	Avaliação do Animal .....	48
2.11.1.1	Identificação do paciente .....	48
2.11.2	Anamnese .....	49
2.11.3	Exame Físico .....	49
2.11.4	Determinar o Padrão Dermatológico .....	50
2.11.5	Lista de Diagnósticos Diferenciais .....	50
2.12	EXAMES COMPLEMENTARES .....	50
2.12.1	Tricograma .....	50
2.12.2	Raspados Cutâneos .....	51
2.12.3	Citologia .....	51
2.12.4	Cultura e Antibiograma .....	52
2.13	TRATAMENTO .....	52
2.13.1	Agentes Antibacterianos Usados no Tratamento de Piodermatite Canina .....	53
2.14	SAÚDE PÚBLICA .....	54
<b>3</b>	<b>RESULTADOS E DISCUSSÃO</b> .....	<b>55</b>
<b>4</b>	<b>CONCLUSÕES</b> .....	<b>59</b>
	<b>REFERÊNCIAS</b> .....	<b>60</b>

## 1INTRODUÇÃO

Os casos dermatológicos apresentam grande prevalência em pequenos animais, sendo a razão mais comum para serem levados ao médico veterinário (SCOTT; MILLER; GRIFFIN, 2001; HIILER et al., 2006). Diversas pesquisas mundiais de mercado apontam que atendimentos na área de Dermatologia representam de 30 a 75% da rotina clínica de pequenos animais em todo o mundo. No Brasil, essas informações não são precisas, mas, estima-se que a prevalência seja semelhante e, a cada ano, a especialidade ganhe mais destaque na prática clínica. O diagnóstico e tratamento das alterações cutâneas têm representado um grande componente na Medicina Veterinária, pois cada vez mais é objeto de estudo devido, não somente a sua elevada incidência, mas também, pela crescente relação com a Medicina Humana.

A literatura demonstra que as afecções dermatológicas apresentam maior expressão no cão quando comparado ao gato. Na primeira espécie são as Dermatites Alérgicas, Neoplasias, Piodermatites Bacterianas, Seborreias, Atopia e Dermatoses Imunomediadas, as mais relevantes. Enquanto que nos felinos as mais frequentes se referem as Dermatoses de origem Parasitária, Complexo Granuloma Eosinofílico Felino, Doenças Micóticas, Reações de Hipersensibilidade, Doenças Bacterianas, quadros Seborreicos, Neoplasias e Dermatoses Autoimunes.

No Brasil, as doenças de pele de origem parasitárias também estão entre as mais frequentes (MENESES et al., 2000). Entretanto, muitas dermatoses, não específicas, pruriginosas ou não, são diagnosticadas como micoses com base em evidências clínicas inadequadas (SCOTT; MILLER; GRIFFIN, 1990).

Neste trabalho será realizada uma revisão bibliográfica sobre a morfologia e fisiologia da pele, que contribua para a atualização à comunidade acadêmica, bem como aos profissionais da área sobre a Piodermatite em cães, que é uma das maiores casuísticas na rotina clínica de um médico veterinário, razão pela qual merece constante abordagem, sobretudo na rapidez de diagnóstico e efetividade terapêutica. O objetivo é compilar artigos e literaturas específicas, evidenciando pontos ainda não definitivamente reconhecidos e/ou duvidosos, bem como trazer a discussão aspectos pragmáticos para enriquecer as referências científicas.

## 2 REVISÃO DE LITERATURA

### 2.1 ORIGEM EMBRIOLÓGICA DA PELE

A pele é o maior órgão do corpo e funciona como uma barreira anatomofisiológica entre o animal e o meio ambiente, fornecendo proteção contra lesão química, física e microbiológica (SCOTT et al., 1996).

A epiderme desenvolve-se a partir do ectoderma e a derme origina-se do mesoderma (KRISTENSEN, 1975). No feto, a epiderme é inicialmente formada por uma camada de células epiteliais cúbicas, mas, à medida que essas células proliferam, ocorre estratificação (BANKS, 1992). Outras células que formam a epiderme como os melanócitos e as células de Langerhans, originam-se da crista neural e da medula óssea, respectivamente (KIERSZENBAUM, 2006).

A derme desenvolve-se a partir da proliferação de células mesenquimais primitivas (MONTEIRO-RIVIERE et al., 1993). Com o desenvolvimento do feto, esse tecido primitivo sofre maturação para formar a derme do recém-nascido. O processo de amadurecimento dérmico inclui principalmente o aumento da espessura e do número de fibras colágenas, a substituição gradual do colágeno tipo III pelo colágeno tipo I, a redução da substância fundamental e a diferenciação de células mesenquimais precursoras em fibroblastos (SCOTT et al., 2001).

A proliferação do epitélio cúbico formador da epiderme, dá origem a aglomerados de células basofílicas, denominados germes epiteliais primários ou germes do pelo e, sua invaginação para a derme subjacente, na forma de um cordão celular, resulta nos folículos pilosos e nas glândulas anexas, cujas células se mantêm contínuas com os estratos da epiderme (BANKS, 1992). O cordão celular forma um canal dérmico que permite que o restante da epiderme se continue para formar a futura bainha radicular externa (MONTEIRO-RIVIERE et al., 1993). Essa bainha dá origem à matriz germinativa na base do folículo piloso, que, por sua vez, forma a bainha radicular interna e o pelo (BANKS, 1992). O estímulo para essa migração celular é induzido pela sinalização de moléculas derivadas dos fibroblastos mesodérmicos da futura derme. Logo abaixo do aglomerado inicial de células basais, os fibroblastos dérmicos formam um pequeno nódulo, a papila dérmica. Com o desenvolvimento do folículo piloso, a papila dérmica se projeta para o centro da área de brotamento e torna-se circundada por um aglomerado de células epiteliais, que dão à base do folículo piloso um aspecto dilatado, denominado bulbo folicular (KIERSZENBAUM, 2006).

## 2.2 PADRÕES ANATÔMICOS DA PELE

Em geral, a pele (Fig. 1) possui quatro padrões anatômicos que diferem em vários aspectos, mas principalmente, em relação à espessura. Esses padrões incluem pele com pelos (Fig. 2), pele escrotal (Fig. 3), coxins (Fig. 4) e plano nasal (Fig. 5) (YAGER; WILCOCK, 1994).

A pele com pelos caracteriza-se por possuir uma espessura variável (0,5-5 mm no cão e 0,4-2 mm no gato) (SCOTT, 1980; AFFOLTER; MOORE, 1994). A espessura cutânea diminui no sentido dorso ventral do tronco e no sentido proximal-distal dos membros (WEBB; CALHOUN, 1954; LOVELL; GETTY, 1957; KRISTENSEN, 1975), ou seja, a pele do dorso, do pescoço e da cabeça é mais espessa que a pele do abdômen. Além disso, a pele é mais espessa na frente, na região glútea e na base da cauda e mais fina nos pavilhões auriculares e nas regiões axilar, inguinal e perianal (WEBB; CALHOUN, 1954; LOVELL; GETTY, 1957). A pele do escroto é considerada a mais fina do corpo, já a dos coxins e a do plano nasal são acentuadamente espessas (AFFOLTER; MOORE, 1994). Além das diferenças na espessura entre as diferentes regiões da pele, podem ocorrer variações relacionadas com a idade e a raça de cães e gatos (KRISTENSEN, 1975).

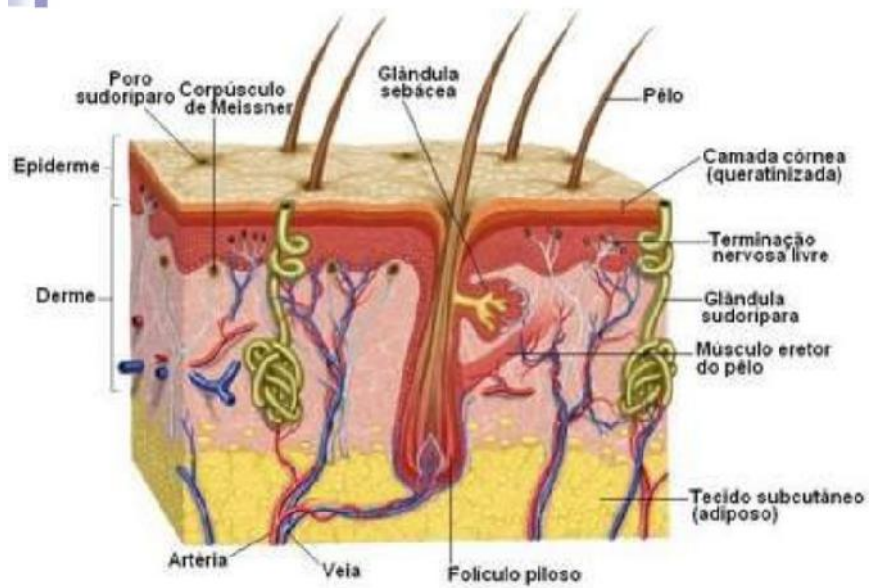
A arquitetura básica da epiderme é semelhante em todos os mamíferos, mas existem diferenças entre o homem e os animais, entre as diferentes espécies animais, entre indivíduos da mesma espécie e entre diferentes regiões do corpo de um mesmo indivíduo (MONTAGNA, 1967; MEYER et al. 1978). Na pele com pelos há uma relação inversa entre a espessura da epiderme e a densidade da pelagem, portanto, a epiderme dos mamíferos peludos é muito mais fina do que a de humanos (AFFOLTER; MOORE, 1994). No cão, a epiderme, em geral, consiste de duas a três camadas nucleadas (WEBB; CALHOUN, 1954; LLOYD; GARTHWAITE, 1982), mas pode atingir até 10 camadas de células nucleadas em determinados locais (SCOTT et al., 2001). O gato possui uma epiderme ainda mais fina que a do cão (SCOTT, 1980). De qualquer forma, independentemente do número de camadas, não há cristas da rede (cristas interpapilares ou *rete ridges*) na pele com pelos de cães e gatos (YAGER; WILCOCK, 1994).

A pele do escroto, dos coxins e do plano nasal caracteriza-se por uma epiderme muito mais espessa do que a observada na pele com pelos e por possuir cristas da rede conspícuas. Nesses três locais, a espessura é dada pelo maior número de camadas do estrato espinhoso. Entretanto, nos coxins e no plano nasal, boa parte dessa característica se deve também ao espesso estrato córneo compacto e laminado, respectivamente (YAGER;

WILCOCK, 1994). No gato, a epiderme da pele com pelos pode ter tão somente 25  $\mu\text{m}$  de espessura, enquanto que a epiderme dos coxins e do plano nasal pode ter até 900  $\mu\text{m}$  de espessura (YAGER; SCOTT, 1993). Muitos valores foram estabelecidos para a espessura da epiderme da pele com pelos de cães e gatos, mas, em geral, ela nunca excede 100  $\mu\text{m}$ . Em média, a espessura da epiderme dessas duas espécies varia entre 15 a 40  $\mu\text{m}$ , tendo os gatos o valor mais baixo e os cães uma média superior (KRISTENSEN, 1975). Em um estudo, em que foi avaliada a pele de 13 cães sem raça definida, a epiderme foi considerada fina ou espessa com base em um limite de até 100  $\mu\text{m}$  de espessura. Os resultados desse estudo demonstraram que a epiderme mais fina encontra-se no esterno, com 26,5  $\mu\text{m}$ , e a mais espessa no coxim, com 1.685  $\mu\text{m}$ . Todas as outras áreas avaliadas foram caracterizadas por uma epiderme fina. Embora a pele do plano nasal não tenha sido avaliada nesse estudo (WEBB; CALHOUM, 1954), outros autores determinaram a espessura do plano nasal como tendo aproximadamente 1.500  $\mu\text{m}$  (AFFOLTER; MOORE, 1994).

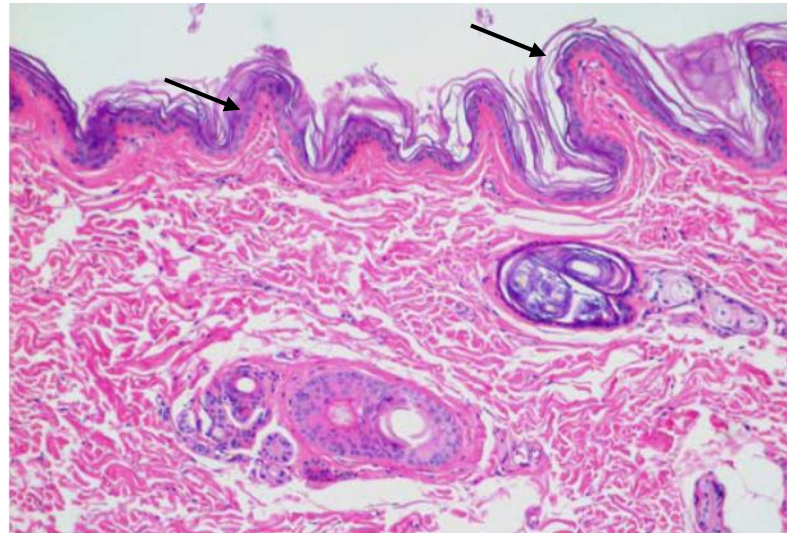
Na pele com pelos, o número e o tamanho das estruturas anexas, variam com o local do corpo, mas no geral, há uma quantidade de unidades pilossebáceas muito maior do que a observada na pele do escroto. Nos coxins e no plano nasal não há unidades pilossebáceas (AFFOLTER; MOORE, 1994). Algumas outras características anatômicas marcantes de cada uma dessas regiões incluem: (1) abundante quantidade de feixes de fibras do músculo liso da túnica dartos entremeados com fibras colágenas e elásticas da derme do escroto (MONTEIRO-RIVIERE et al., 1993); (2) presença de glândulas sudoríparas écrinas nos coxins (BANKS, 1992; SCOTT et al., 2001; DUNSTAN, 2002) e (3) presença de vasos sanguíneos e nervos proeminentes e ausência de anexos cutâneos no plano nasal (YAGER; WILCOCK, 1994).

**Figura 1**–Desenho esquemático da pele e suas estruturas



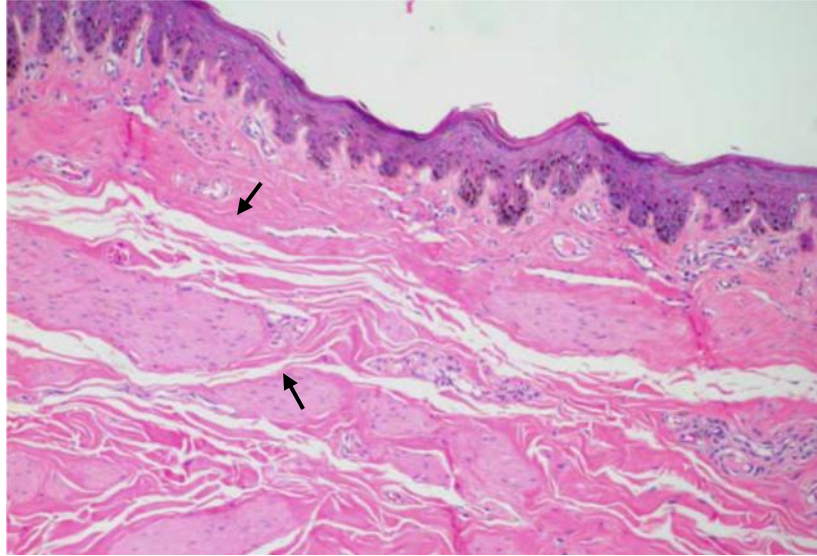
Fonte: Montagna (1967)

**Figura 2** – Imagem fotomicroscópica da pele com pelos (Cão). Observe a epiderme delgada e levemente ondulada (setas), HE, 100X



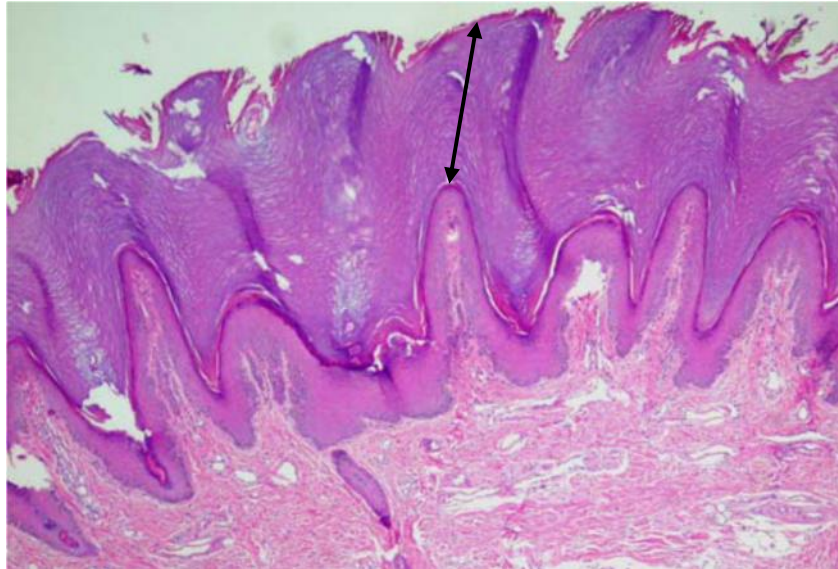
Fonte: Bacha e Wood (1990)

**Figura 3** – Imagem fotomicroscópica da pele do escroto (Cão). Observe as cristas da rede e as fibras do músculo liso da túnica dartos entremeadas às fibras de colágeno na derme superficial (setas), HE, 100x



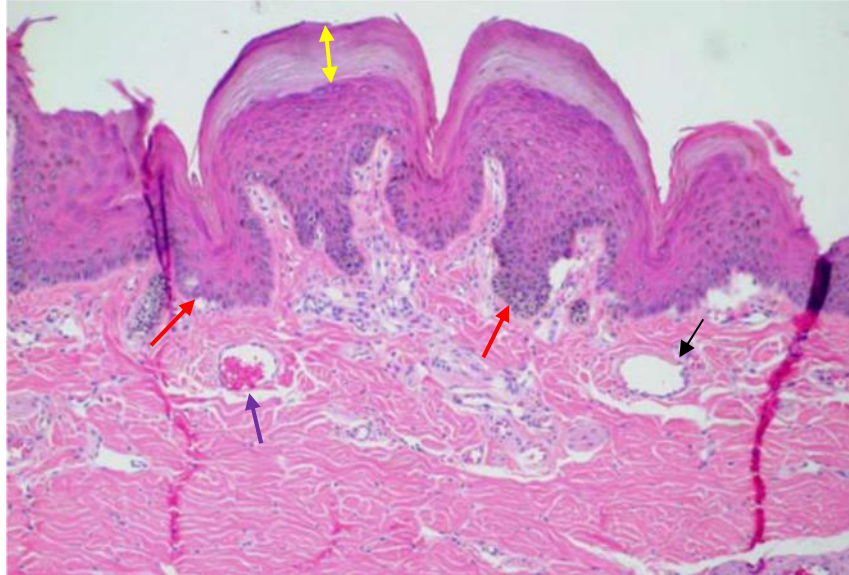
Fonte: Bacha e Wood (1990)

**Figura 4** – Imagem fotomicroscópica da pele do coxim (Cão). Observe a pronunciada espessura do estrato córneo (seta), HE, 100x



Fonte: Bacha e Wood (1990)

**Figura 5** – Imagem fotomicroscópica da pele do plano nasal (Cão). Observe o espesso estrato córneo (seta amarela), a intensa formação de cristas da rede (seta vermelha), a presença de vasos sanguíneos (seta azul) e nervos proeminentes (seta preta) e a ausência de anexos cutâneos, HE, 100x



Fonte: Bacha e Wood (1990)

### 2.3 EPIDERME

A epiderme, a camada mais externa da pele, é constituída por um epitélio estratificado, pavimentoso e queratinizado, e subdividida em estrato basal (estrato germinativo), estrato espinhoso, estrato granuloso, estrato lúcido e estrato córneo (WEBB; CALHOUN, 1954). A espessura, o tipo de camada córnea e a presença ou ausência de estrato lúcido são influenciados pela densidade da pelagem (MONTAGNA, 1967). A epiderme é constituída por quatro tipos celulares: ceratinócitos, melanócitos, células de Langerhans e células de Merkel (BACHA; WOOD, 1990; BANKS, 1992; MONTEIRO-RIVIERE et al., 1993). A quantidade de cada uma dessas células é variável, mas aproximadamente 85% delas são ceratinócitos, 5-8% são melanócitos e 5% são células de Langerhans (YAGER; SCOTT, 1993). Os ceratinócitos migram constantemente para formar os diferentes estratos epidérmicos de modo que o estrato basal é o berço das células da epiderme e a queratina é o produto da diferenciação dos ceratinócitos basais (SCOTT et al., 2001). Assim, a epiderme é uma estrutura dinâmica constantemente renovada pela descamação do estrato córneo (KRISTENSEN, 1975). Alguns autores consideram que a diferenciação final da epiderme em

estrato córneo é uma forma especializada de apoptose (MCCALL; COHEN, 1991; POLAKOWSKA et al., 1994).

### 2.3.1 Estrato Basal

As células do estrato basal se dispõem em uma única fileira e possuem forma cúbica ou cilíndrica. Essa camada repousa sobre a membrana basal e é considerada o ponto de separação dermo-epidérmico (BACHA; WOOD, 1990; BANKS, 1992; MONTEIRO-RIVIERE et al., 1993; BAL, 1996). Por haver intensa proliferação celular no estrato basal, é normal que sejam observadas células em mitose e células em apoptose (SCOTT et al., 2001). Em áreas esparsamente com pelos ou glabras, o índice mitótico é maior, pois essas áreas estão sujeitas a escoriações e necessitam de um maior “pool” de células para repor o estrato córneo. Células em apoptose são vistas na microscopia de luz como células isoladas com citoplasma eosinofílico e brilhante e com núcleo fragmentado ou picnótico (URMACHER, 1997).

O estrato basal é o local onde estão os corpos celulares dos melanócitos e, dessa forma, esses também podem ser vistos na bainha radicular externa e nos ductos das glândulas sebáceas e sudoríparas (SCOTT, 1980). De acordo com sua localização, os melanócitos podem ser classificados em epidérmicos e foliculares (GUAGUÉRE, 1985). Cada melanócito emite várias extensões citoplasmáticas denominadas dendritos, a fim de estabelecer contato direto com os ceratinócitos do estrato espinhoso, formando as unidades epidermo melânicas (KIERSZENBAUM, 2006).

A melanina produzida pelos melanócitos é estocada em grânulos citoplasmáticos (melanossomas) e transferida para os ceratinócitos por um complexo processo conhecido como secreção citócrina ou citocrinia (KIERSZENBAUM, 2006). Os melanossomas acumulam-se no citoplasma dos ceratinócitos, principalmente ao redor do núcleo (BANKS, 1992; MONTEIRO-RIVIERE et al., 1993; BAL, 1996). O pigmento melanina é particularmente importante na pele, pois protege as células dos raios ultravioletas do sol (MONTAGNA, 1971; BANKS, 1992; BAL, 1996; BRAGULLA et al., 2004). O aumento na pigmentação em algumas raças é devido ao aumento no número dos melanossomas que se estendem para os estratos mais superiores da epiderme (AFFOLTER; MOORE, 1994). Na derme, pode ser encontrada uma segunda população de células contendo melanina (melanófagos) que fagocitam a melanina que adentrou a derme, secundariamente à destruição dos melanócitos epidérmicos ou foliculares (SCOTT et al., 2001).

Em outra análise, as células de Merkel estão confinadas ao estrato basal e ocorrem apenas nos coxins, funcionando como mecanorreceptores (AFFOLTER; MOORE, 1994).

### 2.3.2 Estrato Espinhoso

O estrato espinhoso está logo acima do estrato basal e consiste de um número variável de camadas, de acordo com a região do corpo (BACHA; WOOD, 1990; BANKS, 1992; MONTEIRO-RIVIERE et al., 1993). Suas células passam de cúbicas ou cilíndricas a pavimentosas e estão ligadas entre si por pontes intercelulares (BANKS, 1992; MONTEIRO-RIVIERE et al., 1993; SCOTT et al., 2001). O fato dessas células se contraírem durante o processamento histológico, deixando “pontes” citoplasmáticas presas aos desmossomas, ocasiona o aspecto de espinho que confere a denominação ao estrato (BAL, 1996; HARGIS; GINN, 2007). Nesse estrato estão localizadas as células de Langerhans, que em muitas espécies, com exceção do cão, possuem grânulos de Birbeck (BAL, 1996; SCOTT et al., 2001). Essas células originam-se da linhagem monocítica e funcionam como apresentadoras de antígeno na pele (BANKS, 1992; HARGIS; GINN, 2007). Em conjunto com os linfócitos T epidermotrópicos, as células de Langerhans formam o tecido linfoide associado à pele (HARGIS; GINN, 2007).

### 2.3.3 Estrato Granuloso

O estrato granuloso é formado por uma ou várias camadas de células rombóides ou pavimentosas que possuem grânulos de cerato-hialina (BACHA; WOOD, 1990; BANKS, 1992; MONTEIRO-RIVIERE et al., 1993; BAL, 1996). Esses grânulos são ricos em filagrina, um filamento proteico não-intermediário (KIERSZENBAUM, 2006) que atua como substância interfibrilar da ceratina mole (BANKS, 1992; MONTEIRO-RIVIERE et al., 1993), permitindo sua agregação (KIERSZENBAUM, 2006). O estrato granuloso não está presente em todos os cortes histológicos da pele com pelos (GRAU; WALTER, 1975). Na pele das regiões mandibular e temporal, do dorso da cabeça, da orelha externa (WEBB; CALHOUM, 1954) e do plano nasal (AFFOLTER; MOORE, 1994), o estrato granuloso é fino ou ausente. Diferentemente dessas áreas, o estrato granuloso dos coxins é bem desenvolvido (AFFOLTER; MOORE, 1994).

#### 2.3.4 Estrato Lúcido

O estrato lúcido é constituído por camadas de células pavimentosas, translúcidas e anucleadas (BACHA; WOOD, 1990; BANKS, 1992; MONTEIRO-RIVIERE et al., 1993), que não mais possuem grânulos de cerato-hialina, apenas uma substância chamada eleidina (BANKS, 1992; MONTEIRO-RIVIERE et al., 1993). Em cães e gatos, esse estrato ocorre somente nas regiões mais espessas da pele, como coxins e plano nasal (BACHA; WOOD, 1990; BANKS, 1992; MONTEIRO-RIVIERE et al., 1993; AFFOLTER; MOORE, 1994; BAL, 1996). Para alguns autores, o estrato lúcido é apenas um artefato de refração de células córneas jovens (BRAGULLA et al., 2004).

#### 2.3.5 Estrato Córneo

O estrato córneo é formado por várias camadas de células queratinizadas e anucleadas, os corneócitos (BACHA; WOOD, 1990; BANKS, 1992) e varia em espessura de 3-35  $\mu\text{m}$  em gatos e de 5-1500  $\mu\text{m}$  em cães (SCOTT et al., 2001). A descamação gradual desse estrato é equilibrada pela proliferação de células basais (SCOTT et al., 2001). A queratina é uma proteína composta por microfibrilas, com baixo teor de enxofre, imersas em matriz amorfa, rica em enxofre (BANKS, 1992). Existem dois tipos de queratina: a mole, presente na epiderme e em algumas mucosas, e a dura, típica dos anexos cutâneos (por exemplo, pelos e unhas) de acordo com Bragulla et al. (2004).

Nos estratos lúcido e córneo, os filamentos intermediários de queratina são unidos por ligações cruzadas com a filagrina e esse complexo (complexo queratina-filagrina) é depositado na face interna da membrana plasmática, formando o chamado envoltório celular cornificado. Esse processo leva ao achatamento dos queratinócitos, uma característica morfológica típica desses dois estratos epidérmicos. O envoltório celular cornificado é reforçado por outras proteínas, que se mantêm unidas por ligações cruzadas de várias transglutaminases e depositam-se imediatamente abaixo da membrana plasmática. Externamente, os queratinócitos do estrato córneo são envoltos por um complexo de lipídios liberados dos grânulos lamelares para o espaço extracelular. Esses lipídios ligam-se a involucrina para formar o complexo envoltório celular cornificado composto, que é responsável por uma das funções mais importantes da pele, a formação de uma barreira

impermeável a líquidos, chamada barreira de permeabilidade da epiderme (KIERSZINBAUM, 2006).

#### 2.4 MEMBRANA BASAL

A membrana basal é responsável pela separação dermo-epidérmica e fixa a epiderme na derme, mantendo a arquitetura da pele. Na microscopia de luz, em cortes corados pela hematoxilina-eosina (HE), a zona da membrana basal é de difícil identificação. Em cortes corados pelo ácido periódico de Schiff (PAS), essa zona pode ser visível (KIRTENSEN, 1975; MONTEIRO-RIVIERE et al., 1993), principalmente nos coxins, no plano nasal e nas junções muco-cutâneas de cães e gatos (AFFOLTER; MOORE, 1994). Ultraestruturalmente, a membrana basal pode ser dividida em quatro componentes básicos: membrana plasmática da célula basal (com hemidesmossomos e filamentos de ancoragem), lâmina lúcida ou lâmina rara (composta de laminina), lâmina densa ou lâmina basal (composta de colágeno tipo IV) e área da sublâmina densa ou lâmina fibroreticular (composta de fibrilas de ancoragem e microfibrilas) segundo Urmacher (1997).

#### 2.5 DERME

A derme ou córion tem origem mesodérmica e está separada da epiderme pela membrana basal (BANKS, 1992; BRAGULLA et al., 2004). A derme humana é dividida em derme papilar (ou superficial) e derme reticular (ou profunda). A derme papilar se interdigitaliza com a epiderme através das papilas dérmicas e epidérmicas (KÜHNEL, 2005; KIERSZENBAUM, 2006). A derme reticular localiza-se entre a derme papilar e o tecido subcutâneo (MCKEE, 1999). Como na pele com pelos de cães e gatos não há cristas da rede e, portanto, não há papilas dérmicas, assim, a utilização desses termos é imprópria nessas duas espécies (KRISTENSEN, 1975). Entretanto, alguns autores dividem a derme dos animais da mesma forma como é feita para a derme humana (GRAU; WALTER, 1975; BACHA; WOOD, 1990; MONTEIRO-RIVIERE et al., 1993). Mais corretamente, a derme dos cães e gatos é dividida em superficial e profunda (AFFOLTER; MOORE, 1994; SCOTT et al., 2001).

A derme é formada por tecido conjuntivo, principalmente na forma de fibras entrelaçadas, pelos elementos celulares dérmicos e pelos apêndices epidérmicos, ou seja, folículos pilosos e glândulas anexas (BANKS, 1992; BRAGULLA et al., 2004; HARGIS;

GUNN, 2007). Na derme estão localizados vasos sanguíneos, vasos linfáticos, nervos e músculo liso (músculo eretor do pelo) conforme descrevem Banks (1992); Scott et al. (2001); Bragulla et al. (2004); HARGIS; GINN (2007).

### 2.5.1 Elementos Celulares Dérmicos

As células predominantes na derme são os fibroblastos (KRISTENSEN, 1975; HEADINGTON; CERIO, 1990), os macrófagos e os mastócitos (KRISTENSEN, 1975; SCOTT,1980). Outras células esparsamente presentes incluem linfócitos e plasmócitos, que, junto com as células de Langerhans, formam o tecido linfóide associado à pele (HARGIS; GINN, 2007). Em algumas regiões do corpo, a derme profunda da pele com pelos possui variável quantidade de adipócitos (MONTEIRO-RIVIERE et al., 1993).

Os mastócitos da pele são vistos principalmente ao redor dos vasos sanguíneos, especialmente ao redor de vênulas pós-capilares (AFFOLTER; MOORE, 1994; GINN et al., 2007), e sua quantidade é variável (YAGER; SCOTT, 1993; YAGER; WILCOCK, 1994), principalmente em relação à localização e à espécie animal (YAGER; SCOTT, 1993). No entanto, em anos anteriores se acreditava que não havia variação regional no número de mastócitos e que um número inferior a 12 por campo de grande aumento (CGA) estava dentro do normal (KRISTENSEN, 1975). Segundo alguns autores (YAGER; WILCOCK,1994; SCOTT et al., 2001), cães e gatos apresentam 4-12 e 4-20 mastócitos por CGA na pele, respectivamente. Entretanto, encontra-se na literatura limites acima de 20 mastócitos/CGA para gatos (AFFOLTER; MOORE,1994; YAGER; SCOTT,1993). Embora esses valores sejam usualmente utilizados por patologistas para considerar o aumento na quantidade de mastócitos dérmicos, o parâmetro fisiológico de mastócitos por CGA é muito variável (YAGER; WILCOCK,1994), ao ponto de certos autores chegarem a considerar os valores de 0-40 mastócitos/CGA em cães e de 0-60 mastócitos/CGA em gatos como normais (GINN et al., 2007). Com base nesses aspectos pode-se compreender que é difícil estabelecer um parâmetro quantitativo de referência para os mastócitos dérmicos (YAGER; WILCOCK, 1994). É interessante que o patologista familiarize-se com a quantidade normal de mastócitos na pele das diferentes regiões do corpo de cães e gatos por meio da observação de seus casos da rotina, pois esse exercício diário parece ser mais útil para se saber quando há mais mastócitos do que o simples emprego de limites com distribuição tão ampla.

Os grânulos dos mastócitos não se coram na coloração de HE e, assim, não são tão facilmente identificados como quando se utilizam colorações metacromáticas, como o azul de Toluidina (YAGER; SCOTT,1993; YAGER; WILCOCK,1994; SCOTT et al., 2001; GINN et al., 2007); Entretanto, embora tais colorações especiais sejam úteis, elas não são essenciais na identificação de mastócito dérmicos não-neoplásicos (YAGER; WILCOCK, 1994).

### 2.5.2 Fibras Dérmicas

As fibras dérmicas são produzidas pelos fibroblastos e podem ser colágenas ou elásticas (BACHA; WOOD, 1990). As fibras colágenas perfazem de 75% a 90% do total, enquanto as fibras elásticas, representadas principalmente pela elastina, correspondem a apenas uma pequena parte das fibras dérmicas. Portanto, a espessura da derme da pele com pelos está correlacionada com a quantidade e com o diâmetro dos feixes de colágeno (MEYER; NEURAND, 1987).

Dentre as fibras colágenas destacam-se as do tipo I (87%), III (10%) e V (3%). No cão e no gato, a derme superficial é formada principalmente por fibras colágenas finas, frouxamente arranjadas e distribuídas de forma irregular. Já a derme profunda contém principalmente fibras colágenas espessas, densamente organizadas e distribuídas paralelamente à superfície cutânea (AFFOLTER; MOORE, 1994; SCOTT et al., 2001).

### 2.5.3 Vasos Sanguíneos e Linfáticos

Existem três plexos intercomunicantes de artérias e veias na pele dos cães e gatos (BANKS, 1992; MONTEIRO-RIVIERE et al., 1993; SCOTT et al., 2001; BRAGULLA et al., 2004; HARGIS; GINN, 2007): plexo venoso profundo da derme, localizado na interface da derme com o tecido subcutâneo; plexo venoso subpapilar profundo, localizado entre a derme superficial e profunda; e plexo venoso subpapilar superficial, localizado entre a derme superficial e a epiderme (BRAGULLA et al., 2004). Além das células endoteliais, os capilares cutâneos são compostos por perícitos e células do véu (SCOTT et al. 2001). Os perícitos são células fusiformes contráteis alinhadas paralelamente ao vaso, importantes na regulação do fluxo capilar (BAL, 1996). As células do véu, que são similares a fibroblastos, circundam os vasos externamente à lâmina basal (SCOTT et al., 2001).

Os vasos linfáticos da pele drenam para o plexo linfático subcutâneo (AFFOLTER; MOORE, 1994; SCOTT et al., 2001; BRAGULLA et al., 2004; HARGIS; GINN, 2007) e diferenciam-se dos vasos sanguíneos por terem a luz mais ampla e angular, possuírem células endoteliais achatadas e mais delgadas e não conterem sangue (GROSS et al., 2005).

#### 2.5.4 Tecido Nervoso

Na derme observam-se nervos autônomos e sensoriais (BRAGULLA et al., 2004). Os nervos autônomos formam plexos perivasculares constituídos apenas por fibras simpáticas que inervam os vasos sanguíneos (ROBERTS; LEVITT, 1982), as glândulas (SOKOLOV et al., 1980; SOKOLOV et al., 1981) e os músculos eretores do pelo (ROBERTS; LEVITT, 1982). As fibras nervosas sensoriais formam o plexo nervoso subcutâneo da derme, que mantém relação com o plexo nervoso subcutâneo do tecido subcutâneo (BRAGULLA et al., 2004). O plexo nervoso subcutâneo da derme se continua na forma de terminações nervosas sensoriais para pressão, tato, temperatura e dor. Essas terminações nervosas mantêm íntima relação com os folículos pilosos, mas, principalmente, com os folículos tilotríquios e os folículos sinusais (HALATA, 1993).

#### 2.5.5 Tecido Muscular

Os músculos eretores do pelo são músculos lisos que se originam na derme superficial e se inserem na bainha de tecido conjuntivo fibroso do folículo piloso primário (WEBB; CALHOUN, 1954). Esses músculos são ancorados por fibras elásticas em suas inserções (MONTEIRO-RIVIERE et al., 1993) e respondem à liberação de epinefrina e norepinefrina, contraindo-se, causando piloereção e esvaziamento das glândulas sebáceas (BANKS, 1992; MONTEIRO-RIVIERE et al., 1993; AFFOLTER; MOORE, 1994; SCOTT et al., 2001). Feixes de músculo esquelético são observados apenas na derme da face e do escroto (DUNSTAN, 2002); entretanto, algumas dessas fibras podem estar presentes em associação com os folículos pilosos táteis de outras áreas da pele (AFFOLTER; MOORE, 1994).

Acredita-se que a função principal do músculo eretor do pelo seja contribuir para os mecanismos de defesa dos carnívoros, já que ao elevarem o pelo tornam o indivíduo maior frente ao seu oponente (KLEMM, 1996). Além disso, sabe-se que esse mecanismo auxilia na

termoregulação (MONTEIRO-RIVIERE et al., 1993; SCOTT et al., 2001). Esses músculos estão distribuídos por toda a pele com pelos e são mais desenvolvidos na linha média dorsal (YAGER; WILCOCK, 1994; DUNSTAN, 2002), principalmente no pescoço (MONTEIRO-RIVIERE et al., 1993), e ao longo de todo o dorso, incluindo a cauda (KRISTENSEN, 1975). Alguns autores citam que os músculos eretores do pelo do escroto são maiores do que os observados em outros locais do corpo (DUNSTAN, 2002). A presença de vacúolos intracelulares e extracelulares no músculo eretor do pelo é um achado normal e a quantidade desses vacúolos aumenta com a idade (YAGER; SCOTT, 1993).

## 2.6 FOLÍCULOS PILOSOS

Cães e gatos possuem folículos pilosos compostos, formados por vários folículos pilosos primários e secundários (AFFOLTER; MOORE, 1994). Pelos primários emergem em poros separados, ao contrário dos pelos secundários, que emergem em poros comuns. Em média, há de 5 a 20 pelos secundários para cada pelo primário em cães e gatos (AFFOLTER; MOORE, 1994; SCOTT et al., 2001). Esses pelos secundários rodeiam os primários (BRAGULLA et al., 2004). Alguns folículos pilosos compostos possuem dois a cinco pelos primários com um grande pelo primário central (AFFOLTER; MOORE, 1994).

Em carnívoros, excetuando-se seus filhotes, há sempre múltiplas hastes foliculares na altura do infundíbulo. Isso difere dos folículos pilosos da maioria dos herbívoros e onívoros, nos quais há apenas uma haste folicular no interior do infundíbulo (DUNSTAN, 2002). Os folículos primários possuem uma glândula sudorípara apócrina, uma glândula sebácea e um músculo eretor do pelo; os folículos secundários podem possuir apenas glândula sebácea (MONTEIRO-RIVIERE et al., 1993; AFFOLTER; MOORE, 1994).

Embora os folículos pilosos estejam distribuídos por quase toda a pele, menos nos coxins e no plano nasal (YAGER; WILCOCK, 1994), a quantidade e o tamanho desses folículos são muito variáveis. Folículos pilosos maiores, por exemplo, são vistos na face e na extremidade distal dos membros (DUNSTAN, 2002).

### 2.6.1 Regiões Anatômicas do Folículo Piloso

Os folículos pilosos (Fig. 6) são divididos longitudinalmente em três segmentos anatômicos: o infundíbulo ou porção pilossebácea, o istmo e o segmento inferior (SCOTT et al., 2001). O primeiro localiza-se da abertura do ducto sebáceo até o óstio folicular, o segundo

se estende da inserção do músculo eretor do pelo até a abertura do ducto sebáceo e o último localiza-se desde a papila dérmica do pelo até a inserção do músculo eretor do pelo (SCOTT et al., 2001; GROSS et al., 2005). O infundíbulo é constituído por um estrato idêntico à epiderme, já o epitélio do istmo folicular é composto por ceratinócitos menores e que se queratinizam sem demonstrar o estrato granular (GROSS et al., 2005). O epitélio folicular desses dois segmentos é denominado bainha radicular externa (bainha externa da raiz ou bainha folicular externa). O segmento inferior contém, além da bainha radicular externa, um agrupamento de células basalóides (células da matriz), denominado matriz germinativa, que dá origem a bainha radicular interna e ao pelo (SCOTT et al., 2001; GROSS et al., 2005). Na base do folículo piloso, essa matriz germinativa é contínua com a bainha radicular externa. Por apresentar um formato diferente do restante do folículo piloso, a porção distendida do segmento inferior recebe o nome de bulbo folicular, bulbo do pelo ou bulbo piloso (KIERSZENBAUM, 2006).

Embora o folículo piloso esteja localizado na derme, ele está separado dessa pela membrana basal (BACHA; WOOD;1990), ou seja, a bainha radicular externa é contínua com o estrato basal, espinhoso e granuloso da epiderme (BANKS, 1992). Assim, no infundíbulo, todos os estratos da epiderme estão presentes, entretanto, no istmo, a bainha radicular externa diferencia-se por não mais possuir o estrato granuloso (SCOTT et al., 2001). As células que constituem a bainha radicular externa do segmento inferior têm citoplasma acentuadamente vacuolizado. Em cortes corados pelo ácido periódico de Schiff (PAS), o citoplasma dessas células se mostra rico em grânulos de glicogênio (MONTEIRO-RIVIERE et al., 1993). Com base nessas características estruturais, a bainha radicular externa tem espessura variável de acordo com sua localização em cada segmento anatômico do folículo piloso, ou seja, é mais grossa no infundíbulo e mais fina no segmento inferior (SCOTT et al., 2001). Externamente, toda a bainha radicular externa é circundada por uma bainha de tecido conjuntivo fibroso denominada bainha radicular fibrosa (MONTEIRO-RIVIERE et al., 1993) ou membrana hialoidea (GRAU; WALTER,1975).

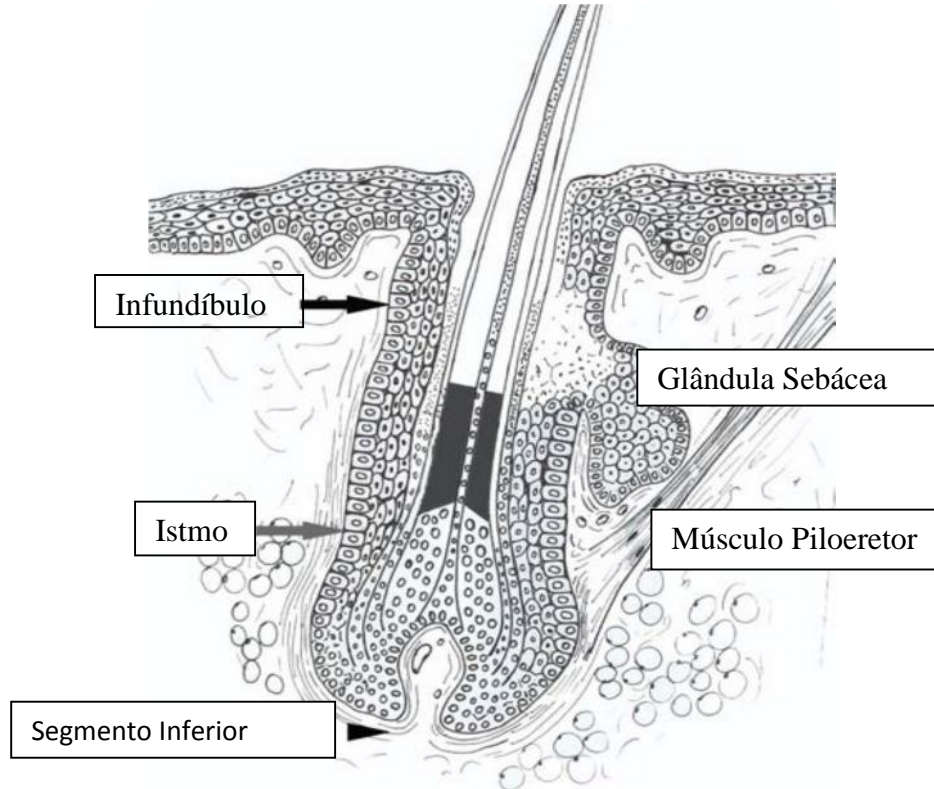
O bulbo do pelo está situado sobre uma papila de tecido conjuntivo dérmico (papila dérmica do pelo), mas separado dessa por uma fina lâmina basal (membrana vítrea) que se continua com a membrana basal epidérmica (BANKS, 1992). Essa papila tem como principal função nutrir o segmento inferior do folículo piloso e desempenha um papel fundamental na proliferação e diferenciação epiteliais (KRISTENSEN, 1975). As células mesenquimais que constituem a papila dérmica do pelo são consideradas o principal alvo na resposta a hormônios que têm ação sobre o folículo piloso (BANKS, 1992; SCOTT et al.,

2001). O tamanho, o formato e a quantidade de matriz extracelular no interior da papila dérmica do pelo são variáveis de acordo com a fase do ciclo de crescimento do pelo (BANKS, 1992; MONTEIRO-RIVIERE et al., 1993; SCOTT et al., 2001).

A bainha radicular interna (bainha interna da raiz ou bainha folicular interna) está encerrada entre a bainha radicular externa e o pelo, origina-se a partir do bulbo piloso e é subdividida em três regiões: camada de Henle ou periférica, camada de Huxley ou intermediária e cutícula da bainha radicular interna (KRISTENSEN, 1975; BANKS, 1992; MONTEIRO-RIVIERE et al., 1993; SCOTT et al. 2001). A principal função da bainha radicular interna é servir como um molde para a formação do pelo. A camada de Henle consiste em apenas uma camada de células achatadas e anucleadas (BANKS, 1992). A camada de Huxley possui uma a três camadas de células com grânulos eosinofílicos conspicuos, os grânulos de tricoialina (MONTEIRO-RIVIERE et al., 1993), que são os grânulos de cerato-hialina do pelo (BANKS, 1992). A cutícula da bainha radicular interna é uma monocamada de células ceratinizadas que se apóia sobre a cutícula do pelo (SCOTT et al., 2001). As três camadas que formam a bainha radicular interna não são contínuas com a superfície, pois não se estendem além da inserção do músculo eretor do pelo nos folículos pilosos. Assim, no istmo, as camadas da bainha radicular interna passam a não mais serem definidas, pois as células que as constituem sofrem queratinização (BANKS, 1992).

A queratina sintetizada pelas células epiteliais das três porções do folículo piloso é distinta; os ceratinócitos infundibulares formam ceratina lamelar (queratinização lamelar) e os pequenos ceratinócitos da região do istmo sintetizam queratina amorfa (queratinização tricolemal ou triquilêmica) conforme Scott et al. (2001); Gross et al. (2005). A queratina formada pelas células da matriz (ceratinização matricial) é responsável por sua transformação, que inclui um aumento da eosinofilia citoplasmática e a dissolução gradual do núcleo, sem destruição da membrana citoplasmática e nuclear (GROSS et al., 2005). Após esse processo forma-se uma célula apoptótica com constituintes pouco discerníveis na microscopia de luz e conhecida como “célula-fantasma” (SCOTT et al., 2001). O reconhecimento das diferenças nesse processo de queratinização é fundamental para a classificação correta dos cistos foliculares e de certos neoplasmas que emergem das células produtoras de queratina (SOUZA, 2005).

**Figura 6** – Representação esquemática de um corte longitudinal de um folículo piloso demonstrando suas diferentes regiões anatômicas, localizadas entre as setas (infundíbulo, istmo e segmento inferior)



Fonte: Bacha e Wood (1990)

## 2.7 GLÂNDULAS SEBÁCEAS

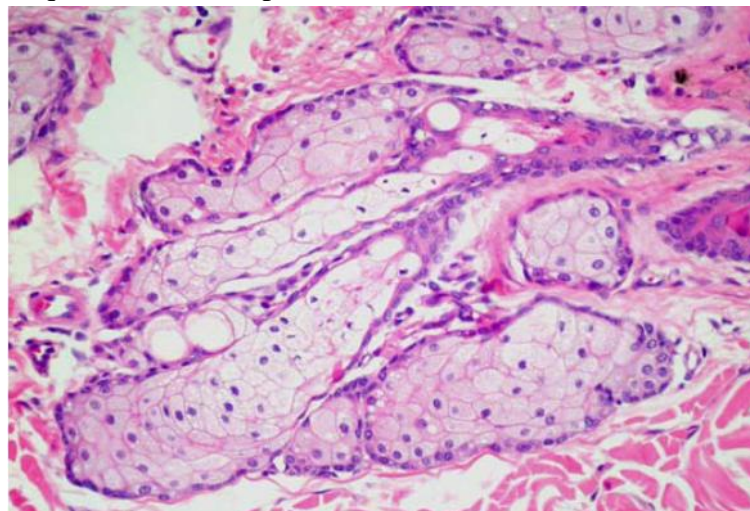
As glândulas sebáceas (Fig. 7) são glândulas alveolares, simples e holócrinas (KRISTENSEN, 1975). O termo holócrino denota o tipo de secreção glandular no qual toda a célula secretora, junto com os produtos secretórios acumulados, forma o material secretado. As glândulas sebáceas estão distribuídas por toda a pele com pelos (WEBB; CALHOUM, 1954), mas são maiores e mais numerosas nas junções mucocutâneas, nos espaços interdigitais, na face dorsal do pescoço, na região mentoniana, na região lombossacra e na face dorsal da cauda (AFFOLTER; MOORE, 1994; SCOTT et al., 2001). Segundo Dustan (2002), as glândulas sebáceas são mais abundantes na face e essa característica é mais evidente em gatos do que em cães.

Na pele com pelos, as glândulas sebáceas descarregam seu conteúdo em um ducto para dentro do folículo piloso (NEILSEN, 1953), na região no istmo (AFFOLTER;

MOORE,1994). Na pele sem pelos, como nas junções mucocutâneas (por exemplo, na margem labial e no ânus), na pálpebra e no canal auditivo externo, os ductos sebáceos se abrem diretamente na superfície da pele (AFFOLTER; MOORE,1994). Os coxins de cães e gatos, semelhante à palma das mãos e à sola dos pés em humanos, e o plano nasal não possuem glândulas sebáceas (AFFOLTER; MOORE, 1994).

Os lóbulos sebáceos são constituídos por um grupo de alvéolos sebáceos contornados pela membrana basal e por uma única camada de células basais, denominadas células-reserva (GROSS et al., 2005), células-fonte (BANKS,1992), células basais (BACHA; WOOD, 1990) ou células da matriz (KÜHNEL, 2005). Essas células periféricas são precursoras dos sebócitos maduros, que amadurecem e morrem por apoptose à medida que migram da periferia da glândula em direção ao ducto excretor, um processo denominado holocitose (KÜHNEL, 2005). Nessa jornada os sebócitos acumulam lipídios em seu citoplasma (BACHA; WOOD, 1990; BANKS, 1992; MONTEIRO-RIVIERE et al.,1993). Os sebócitos dos gatos diferem dos sebócitos dos cães principalmente no que se refere ao tamanho, que nessa espécie é bastante variável (DUNSTAN, 2002). O ducto excretor das glândulas sebáceas é revestido por epitélio estratificado pavimentoso (MONTEIRO-RIVIERE et al., 1993).

**Figura 7** – Imagem fotomicroscópica de glândulas sebáceas (Cão), tomando quase todo o campo, HE, 100x



Fonte: Bacha e Wood (1990)

## 2.8 GLÂNDULAS SUDORÍPARAS

As glândulas sudoríparas, tanto nos cães quanto nos gatos, desempenham uma importante função na integridade da pele, mas não são importantes na termorregulação (AFFOLTER; MOORE, 1994). Existem dois tipos de glândulas sudoríparas, as apócrinas, epitriquiaias ou paratriquiaias e as écrinas, merócrinas ou atriquiaias (NEILSEN, 1953). O termo apócrino denota o tipo de secreção glandular no qual a porção apical da célula secretora é desprendida junto com os produtos secretórios acumulados dentro dela; o termo merócrino denota o tipo de secreção glandular em que a célula secretora permanece intacta durante todo o processo de formação e descarga dos produtos secretórios. As chamadas glândulas sudoríparas apócrinas possuem, na verdade, mecanismo de ação do tipo merócrino (BACHA; WOOD, 1990; MONTEIRO-RIVIERE et al., 1993; KIERSZENBAUM, 2006), entretanto, tal nomenclatura atingiu o *status* de aceitação devido ao uso comum, tanto em medicina veterinária (MONTEIRO-RIVIERE et al., 1993), como em medicina humana (KIERSZENBAUM, 2006). Como o próprio nome sugere as glândulas epitriquiaias distribuem-se por toda a pele com pelos, já as glândulas atriquiaias ocorrem apenas em regiões em que não há pelos, como nos coxins e no plano nasal de cães e gatos (YAGER; WILCOCK, 1994).

As glândulas apócrinas são glândulas tubulosas, enoveladas e simples, que se localizam abaixo das glândulas sebáceas e abrem-se para dentro do folículo piloso, acima da abertura do ducto sebáceo (BACHA; WOOD, 1990; BANKS, 1992; MONTEIRO-RIVIERE et al., 1993). Elas são maiores e mais numerosas próximo às junções muco-cutâneas, nos espaços interdigitais e na superfície dorsal do pescoço (SCOTT et al. 2001). Essas glândulas consistem de uma única fileira de células epiteliaias cilíndricas circundadas por uma camada de células mioepiteliaias fusiformes (JENKINSON, 1971). Frequentemente observam-se saliências citoplasmáticas a partir desse epitélio; tais saliências projetam-se em direção ao lúmen da glândula e desprendem-se num processo denominado decapitação apócrina, extrusão apócrina ou apocitose (KÜHNEL, 2005). O ducto excretor das glândulas sudoríparas apócrinas possui uma ou duas camadas de células cubóides (IWASAKI, 1983).

As glândulas écrinas de cães e gatos são pequenas e localizadas na derme profunda dos coxins (BANKS, 1992; SCOTT et al., 2001). Elas são constituídas de uma única camada de células epiteliaias cubóides ou cilíndricas e também são circundadas por uma camada de células mioepiteliaias fusiformes (SCOTT et al., 2001). Essas glândulas são formadas por dois tipos de células secretoras (células claras e células escuras), cada uma delas

responsáveis pela secreção de diferentes constituintes (MONTAGNA,1967; MONTEIRO-RIVIERE et al., 1993). Seu ducto excretor tem formato de saca-rolhas (MONTAGNA, 1967; DUNSTAN, 2002), é composto de uma dupla camada de células epiteliais cubóides e abre-se diretamente na superfície da epiderme (MONTEIRO-RIVIERE et al., 1993; BAL, 1996).

## 2.9 GLÂNDULAS ESPECIALIZADAS DA PELE

As glândulas especializadas da pele de cães e gatos são originárias das glândulas sudoríparas apócrinas ou das glândulas sebáceas (GRAU; WALTER, 1975). Histologicamente, algumas dessas glândulas modificadas são muito semelhantes às suas glândulas de origem, diferindo, em alguns casos, apenas ultra-estruturalmente ou pelo produto de sua secreção (BANKS, 1992). No cão, as glândulas especializadas incluem: glândulas perianais, glândulas dos sacos anais, glândulas ceruminosas, glândulas de Meibom e glândulas da cauda (BANKS, 1992; SCOTT et al., 2001). Com exceção das glândulas perianais, todas as outras também são descritas em gatos (GROSS et al., 2005). Além disso, gatos, mas não cães, possuem um acúmulo de glândulas sebáceas modificadas na região mentoniana (órgão submentoniano) conforme Banks (1992) e ao redor da fenda bucal (glândulas circum-orais) segundo Grau; Walter (1975) e Bragulla et al. (2004).

## 2.10 PIODERMATITE

### 2.10.1 Introdução

O termo piodermatite ou piodermite é usado para as infecções bacterianas da pele que acometem a epiderme, óstio e epitélio folicular e/ou derme papilar e reticular, comumente causada por *Staphylococcus pseudintermedius*, *Staphylococcus spp.* e, eventualmente, por *Escherichia coli* e os gêneros *Pseudomonas*, *Acinetobacter*, *Proteus* e *Enterobacter*. Está entre as causas mais frequentes de afecções dermatológicas nos cães. As lesões podem ser superficiais ou envolverem estruturas mais profundas. São comumente encontradas pápulas, pústulas, colaretes epidérmicos, nódulos, crostas, alopecia. É uma das causas mais frequentes de afecções dermatológicas em cães (IHRKE, 1996). Geralmente está associada à bactéria *Staphylococcus pseudintermedius* e é uma das razões mais comuns de uso de antimicrobianos nos cães (GUARDABASSI et al., 2004). Um problema importante, tanto do ponto de vista da saúde animal como da saúde pública é o aparecimento de *Staphylococcus pseudintermedius* e *Staphylococcus aureus* resistente a vários antimicrobianos utilizados frequentemente na clínica e a possível transmissão entre animais e humanos.

A piodermatite superficial é uma infecção bacteriana que envolve camadas superficiais da pele, incluindo a epiderme (estrato córneo) e o epitélio folicular. Entre as piodermatites superficiais está incluída a foliculite bacteriana superficial. Este tipo de infecção é comum e restrito à porção superficial do folículo piloso, mas pode ocorrer uma evolução deste quadro para infecções mais profundas. Podem ser consideradas progressões da foliculite superficial, a foliculite profunda, a furunculose e a celulite (SCOTT et al., 2001b). Geralmente resulta de um traumatismo exercido sobre a pele devido a prurido intenso e as lesões características são erosões superficiais que não penetram para além da membrana basal da epiderme. O intertrigo é a dermatite das pregas cutâneas sendo comum na região facial de animais de certas raças (braquicefálicos), nos animais de raça Sharpei, na base da cauda de Bulldogs e na região vulvar de cadelas obesas (NOLI, 2003).

A piodermite profunda atinge os folículos pilosos, a derme e ocasionalmente o tecido subcutâneo. As foliculites profundas e furunculose resultam geralmente do agravamento de foliculites superficiais.

A pele dos animais é colonizada por bactérias que residem na epiderme e infundíbulo dos folículos pilosos. O agente mais comum da piodermatite é o *Staphylococcus intermedius*, que pode ser disseminado pelo corpo do animal por meio da lambadura.

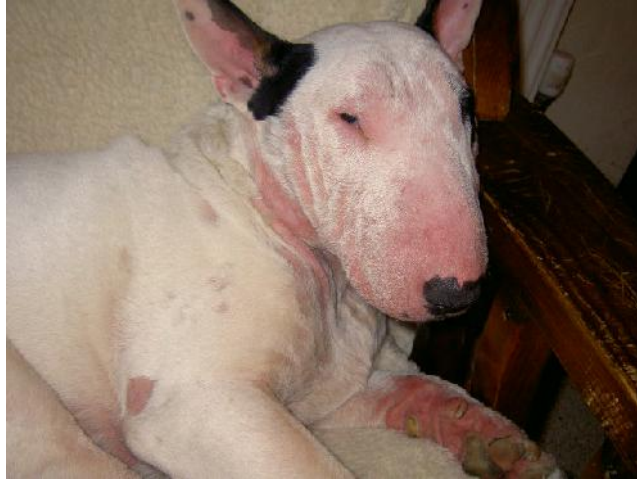Acredita-se que os fatores que predisõem os cães à infecções bacterianas em relação a outras espécies sejam o pH mais elevado, a espessura do estrato córneo, que é mais fina e compacta, e a escassez de lipídeos intercelulares (GORTELL, 2013).

A espécie canina é considerada susceptível à piодermite e vários estudos têm especulado acerca das possíveis causas relacionadas com o hospedeiro que predisõem à infecção cutânea. A justificativa parece estar nas características da camada córnea nesta espécie, mais fina e pobre em material lipídico intercelular, no pH cutâneo, o qual é mais elevado nesta espécie, e nas escassas defesas existentes nos pontos de abertura dos folículos pilosos (VERCELLI, 2009).

A piодermite canina é considerada uma patologia cutânea secundária nas quais alterações locais do microbiente cutâneo resultam no desenvolvimento de condições favoráveis para o crescimento e multiplicação de estafilococos patogênicos (HARVEY, 2007). As causas subjacentes mais comuns de piодermite são doenças cutâneas alérgicas, como dermatite atópica canina (DAC) (Fig. 8), alergia e dermatite alérgica à picada de pulga (Fig. 9A e 9B), doenças cutâneas parasitárias (sarna sarcóptica, demodicose, queiletiellose e trombiculose) (Fig. 10), doenças parasitárias sistêmicas (leishmaniose) (Fig. 11), doenças endócrinas (hipotireoidismo e hiperadrenocorticismo) (Fig. 12), alterações da queratinização (seborreia primária), dermatoses congênitas/hereditárias (displasia folicular, alopecia por diluição da cor e adenite sebácea), neoplasias (carcinoma espino-celular e linfoma epitelotrópico), doenças autoimunes, imunodeficiências (congênitas ou adquiridas) e outras doenças cutâneas de origem infecciosa (dermatite a *Malassezia spp.* e dermatofitose) (Fig. 13) conforme Vercelli (2009).

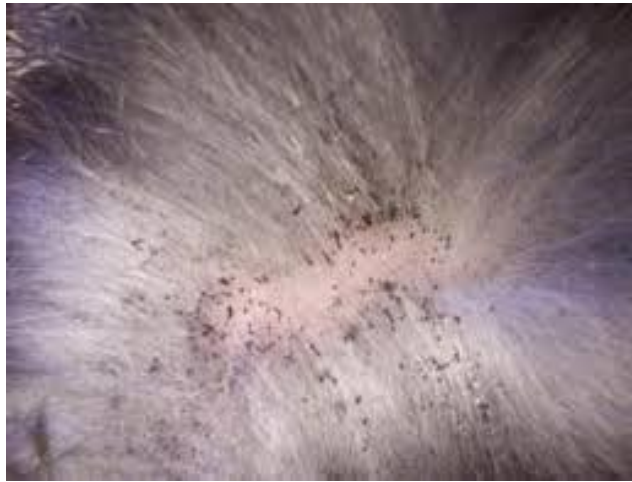Os agentes etiológicos mais comuns na piодermite canina são bactérias do gênero *Staphylococcus spp.* que são também agentes comensais da pele e membranas mucosas (MORRIS, 2011b).

**Figura 8** – Imagem fotográfica de cão com Dermatite Atópica Canina



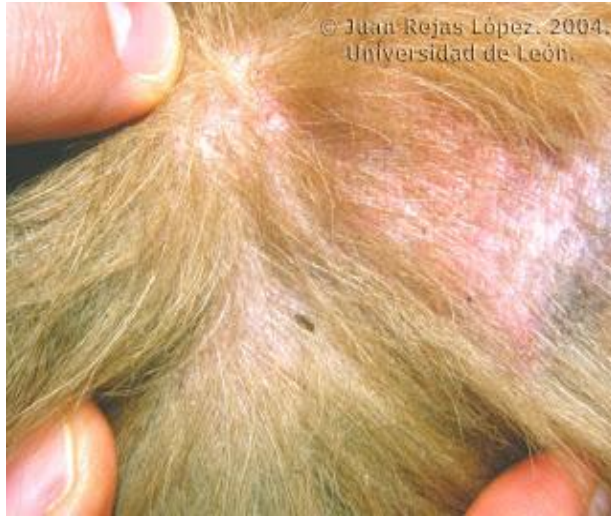Fonte: Ristow (2013)

**Figura 9A** – Imagem fotográfica de presença de fezes de pulgas em região lombar de um cão



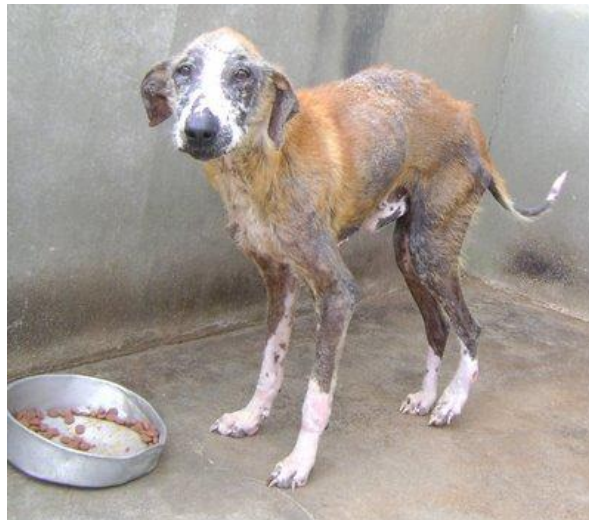Fonte: López (2004)

**Figura 9B** – Imagem fotográfica de cão com dermatite alérgica à picada de pulga



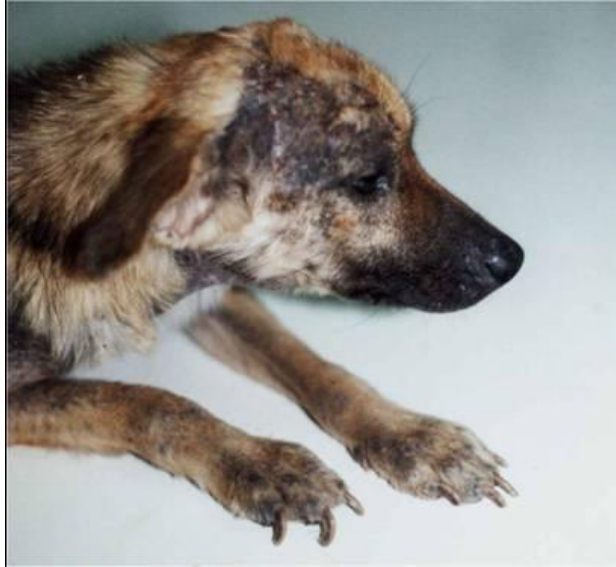Fonte: López (2004)

**Figura 10** – Imagem fotográfica de cão com demodicose



Fonte: López (2004)

**Figura 11** – Imagem fotográfica de cão com leishmaniose



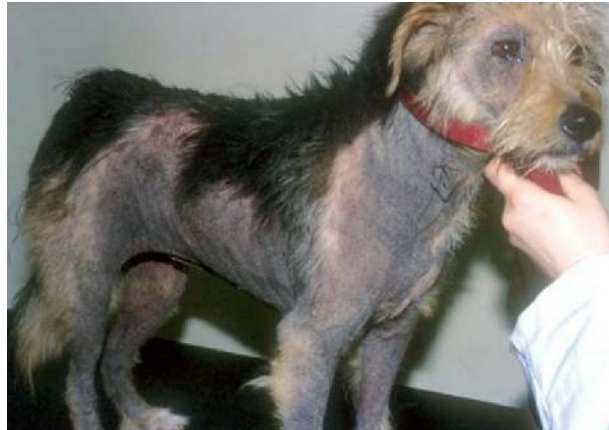Fonte: Melo (2010)

**Figura 12** – Imagem fotográfica de cão com hiperadrenocorticismismo



Fonte: Baptista (2015)

**Figura 13** – Imagem fotográfica de cão com *Malassezia spp*



Fonte: Macedo (2014)

### 2.10.2 Etiologia

Os agentes mais comuns na piодermite canina são bactérias do gênero *Staphylococcus spp.* que são também agentes comensais da pele e membranas mucosas (MORRIS, 2011b). Das mais de 30 espécies pertencentes ao gênero *Staphylococcus*, *Staphylococcus pseudintermedius* (anteriormente classificada como *Staphylococcus intermedius*) é a mais frequentemente isolada das piодermatites caninas, seguido por *Staphylococcus aureus*, *Staphylococcus epidermidis*, *Staphylococcus haemolyticus*, *Staphylococcus simulans*, *Staphylococcus saprophyticus* e *Staphylococcus schleiferi*.

Pertencentes à família Staphylococcaceae, essas bactérias são gram-positivas, imóveis e em formato de cocos, medindo de 0,5 a 1  $\mu\text{m}$  de diâmetro. São encontradas isoladas, aos pares ou, mais caracteristicamente, como cachos de uva. Apresentam parede celular de peptidoglicano constituída de mureína, ácido teicoico e polissacarídios. Em razão de sua membrana simples, após a coloração de Gram, as bactérias adquirem tonalidade roxa. Ademais são microrganismos anaeróbios facultativos ou aeróbios tolerantes e positivos para catalase, podendo ser isolado em meios de cultura convencionais, como ágar acrescido de sangue ovino ou bovino (5%), desfibrinado, após 24 horas, a 37°C. As colônias patogênicas são brancas, amarelas ou alaranjadas, com aproximadamente 1 a 3 mm de diâmetro (FARIAS; SOLOMON, 2016).

Os estafilococos isolados mais frequentemente a partir de animais de companhia são o *Staphylococcus pseudintermedius* (SCOTT, 2001; SASAKI et al., 2007; AWJI et al., 2012). Os agentes previamente identificados como *Staphylococcus intermedius* foram

reclassificados e são agora referidos como *Staphylococcus pseudintermedius* (SASAKI et al., 2007). Outras espécies de estafilococos têm sido identificadas, algumas das quais coagulase negativas (PAPICH, 2011a). Bannoerh et al. (2007) indicam ser o *Staphylococcus pseudintermedius*, e não o *Staphylococcus intermedius*, o agente patogênico envolvido nas piодermites caninas, sendo causa ocasional de infecções zoonóticas em humanos. Estudos mais recentes evidenciam que os isolados identificados fenotipicamente como *Staphylococcus intermedius* são realmente diferenciados em três espécies diferentes, o *Staphylococcus intermedius*, o *Staphylococcus pseudintermedius* e o *Staphylococcus delphini*, os quais formam o grupo SIG (grupo de *Staphylococcus intermedius*) de acordo com Bannoehr e Guardabassi (2012). Segundo Morris (2011b) o *Staphylococcus schleiferi* é atualmente o segundo agente mais frequentemente isolado na piодermite canina na sua prática clínica. O *Staphylococcus schleiferi* foi identificado inicialmente como um estafilococo coagulase negativo em 1988 (subespécie *schleiferi*). No entanto, em 1990 foi isolada uma subespécie coagulase positiva: *Staphylococcus schleiferi coagulans*. No cão ambas as subespécies de *Staphylococcus schleiferi* têm sido predominantemente associadas a infecções cutâneas superficiais e otites externas (MORRIS, 2011b).

Outros agentes implicados menos frequentemente em infecções cutâneas incluem bactérias anaeróbicas, Enterobacteriaceae, *Pseudomonas aeruginosa* e bactérias atípicas como *Mycobacteria* e *Nocardia* (PAPICH, 2011a).

Os principais fatores de virulência são representados por cápsula, hemolisina, ácido teicoico, proteína A, enterotoxinas e exotoxinas.

### 2.10.3 Fisiopatologia

Um dos fatores que influenciam o aparecimento de diferentes tipos de piодermatite é a predisposição racial, como por exemplo, a piодermatite do Pastor Alemão. A idade é um fator importante: o impetigo é frequente em cachorros, a foliculite idiopática das raças de pelo curto é frequente em jovens adultos e a piодermatite do Pastor Alemão é vista em animais a partir dos 4-5 anos de idade. No que diz respeito ao gênero, não se verifica predisposição para o desenvolvimento de piодermatite, com exceção da infecção cutânea da prega da vulva nas fêmeas ou quando existe predisposição de gênero relativamente as causas subjacentes, por exemplo uma endocrinopatia devido a um tumor testicular (NOLI, 2003).

A pele, mais extenso órgão do organismo, funciona como barreira protetora por meio de mecanismos físicos, químicos e biológicos. O pelo constitui a primeira linha de defesa física que protege a pele do contato com os agentes patogênicos. A camada córnea que reveste a epiderme forma uma barreira de defesa física básica. Além disso, a pele é considerada um órgão ativo na indução e manutenção de respostas imunitárias, as quais nem sempre são benéficas. Os componentes específicos das respostas imunitárias incluem as células de Langerhans epidérmicas, os dendrócitos da derme, os queratinócitos, os linfócitos T intracutâneos, os mastócitos e o endotélio das veias pós-capilares (SCOTT, 2001).

A microflora normal da pele, que se localiza na epiderme superficial e no infundíbulo dos folículos pilosos, também contribui para a imunidade cutânea. A flora normal da pele é constituída por várias bactérias que vivem em simbiose. A estreita relação entre o hospedeiro e microrganismos permite que as bactérias ocupem nichos microbianos e inibam a colonização da pele por organismos invasores. A flora cutânea normal classifica-se como residente ou transitória, consoante a sua capacidade de multiplicação no microambiente cutâneo. As bactérias residentes são aquelas que se multiplicam com êxito na pele normal. Os organismos transitórios podem ser cultivados a partir da pele mas têm pouca importância, a não ser que participem num processo patológico como invasores secundários, não se multiplicando na pele normal. As bactérias residentes normais da pele dos cães incluem o *Micrococcus sp.*; estafilococos coagulase-negativos, principalmente o *Staphylococcus intermedius* e o *Staphylococcus xylosus*; estreptococos -hemolíticos; e *Acinetobacter sp.* As bactérias transitórias do cão são a *Echerichia coli*, o *Proteus mirabilis*, o *Corynebacterium sp.*, o *Bacillus sp.* e a *Pseudomonas sp.* (SCOTT, 2001).

#### 2.10.4 Epidemiologia

Os estafilococos primariamente isolados da pele de cães com infecções cutâneas não são, necessariamente, virulentos. No entanto, anormalidades cutâneas de origem metabólica, infectoparasitária, disqueratótica ou imunológica são causas subjacentes de piodermites, pois incidem de modo significativo na rotina clínica de animais de companhia, embora não se conheça descrição de predisposição por gênero ou raça (FARIAS; SOLOMON, 2016).

### 2.10.5 Patologia

A colonização e infecção da pele são dependentes da capacidade de adesão das bactérias que por sua vez está correlacionada com a virulência do agente, com o tropismo tecidual e com a suscetibilidade do hospedeiro aos agentes infecciosos. A proteína A é um exemplo de virulência bacteriana de estafilococos cutâneos tanto em pessoas atópicas como na espécie canina (SCOTT, 2001).

A aderência bacteriana é um processo complexo influenciado pelo hospedeiro e pelo microrganismo, sendo o principal pré-requisito para a colonização e infecção cutânea. Os estafilococos têm moléculas de aderência celular, tais como ácido teicoico e a proteína A, que se ligam aos receptores do hospedeiro, como a fibronectina e a vitronectina (FARIAS; SOLOMON, 2016).

A flora estafilocócica residente dos cães é adquirida a partir da progenitora no período neonatal (BANNOEHR; GUARDABASSI, 2012). Saijonmaa-Koulumies e Lloyd (2002) indicam que, no ambiente doméstico, o *Staphylococcus intermedius* se estabelece logo após o nascimento, e que o nível de colonização por *Staphylococcus intermedius* nas cadelas parece influenciar a colonização por estafilococos patogênicos nas crias. Existe pouca informação na literatura acerca da transmissão horizontal entre cães adultos. Sabe-se que os cães saudáveis que contactam com animais que tem manifestação clínica de uma infecção por *Staphylococcus pseudointermedius* metilina resistente (MRSP) possuem um elevado risco de ser contaminados. Além disso, o agente bacteriano pode ser isolado com frequência no meio ambiente onde habita o animal doente (BANNOEHR; GUARDABASSI, 2012).

As infecções cutâneas recorrentes por estafilococos são frequentes no cão. Alguns estudos sugerem que uma hipersensibilidade aos antígenos bacterianos pode estar envolvida na patogênese deste processo, no entanto, o conceito de hipersensibilidade bacteriana continua sendo hipotético (DEBOER; MARSELLA, 2001; VERCELLI, 2009; LINDSAY, 2011b).

Certos fatores predisponentes do hospedeiro são necessários para que a infecção ocorra, levando a quadro de piodermites. Na ausência de coinfeções que justifiquem a infecção bacteriana, a piodermite é considerada primária ou idiopática. A ocorrência da doença pode estar associada a quadro de imunodeficiência, de ordem primária ou adquirida.

De acordo com a doença concomitante do hospedeiro, fatores diferentes compõem a patogenia das piodermites. Cães com dermatite atópica apresentam funções reduzidas da barreira epidérmica e queda da produção de peptídeos antimicrobianos, o que facilita a colonização e aderência bacteriana. Já nas doenças hiperproliferativas (como a disqueratose

primária), maior número de bactérias adere à epiderme, pois há mais locais conectivos disponíveis. Ainda, ocorre alcalinização do pH tegumentar, além de defeitos foliculares e epidérmicos que favorecem a invasão bacteriana. Dermatofitose e demodicose causam inflamação e lesão na unidade pilossebácea, que contribuem para aderência e colonização bacteriana. Obstrução, degeneração ou atrofia folicular podem ocorrer concomitantemente a distúrbios seborreicos, adenite sebácea, displasias foliculares e congênitas dos folículos, além de endocrinopatias (FARIAS; SOLOMON, 2016).

#### 2.10.6 Clínica

A apresentação clínica da piodermite canina varia de acordo com a localização na pele, como abordado nos tópicos a seguir.

##### 2.10.6.1 Piodermatite de superfície

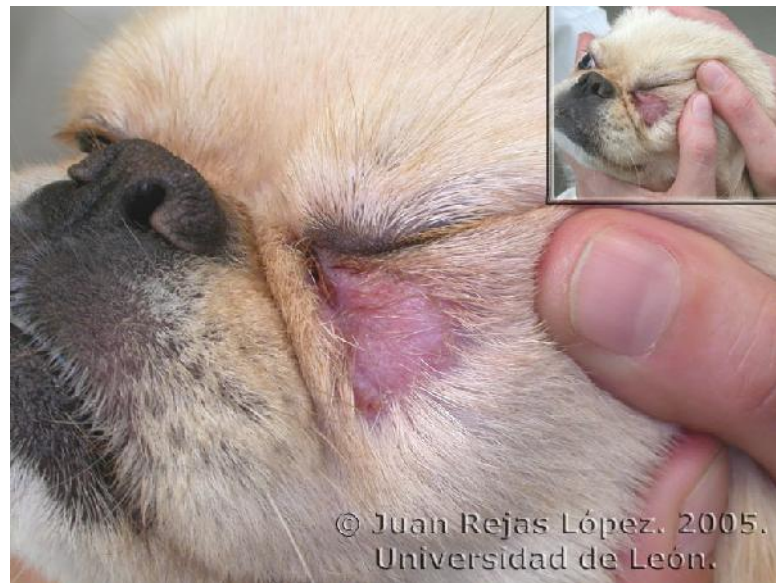Consiste na infecção superficial da epiderme, subdividida em piodermite das dobras cutâneas (intertrigo) e dermatite úmida aguda ou piotraumática.

###### 2.10.6.1.1 *Piodermatite das dobras cutâneas*

Trata-se de dermatite produzida pela fricção de duas superfícies cutâneas de regiões pregueadas ou com dobras, decorrentes de predisposição racial (Bulldog e Sharpei), anomalias anatômicas adquiridas ou congênitas, obesidade ou inflamação cutânea (Fig. 14). O atrito causa inflamação, e a maceração cutânea é favorecida pela má circulação do ar nesses locais, em associação com umidade, secreções sebáceas, lágrimas, saliva ou urina.

A multiplicação de *Malassezia pachydermatis* nas áreas lesionadas causa inflamação tecidual e odor desagradável, em razão da quebra de sebo e das secreções em subprodutos (FARIAS; SOLOMON, 2016).

**Figura 14** – Imagem fotográfica de piодermite das dobras cutâneas na região periocular de cão da raça pequinês



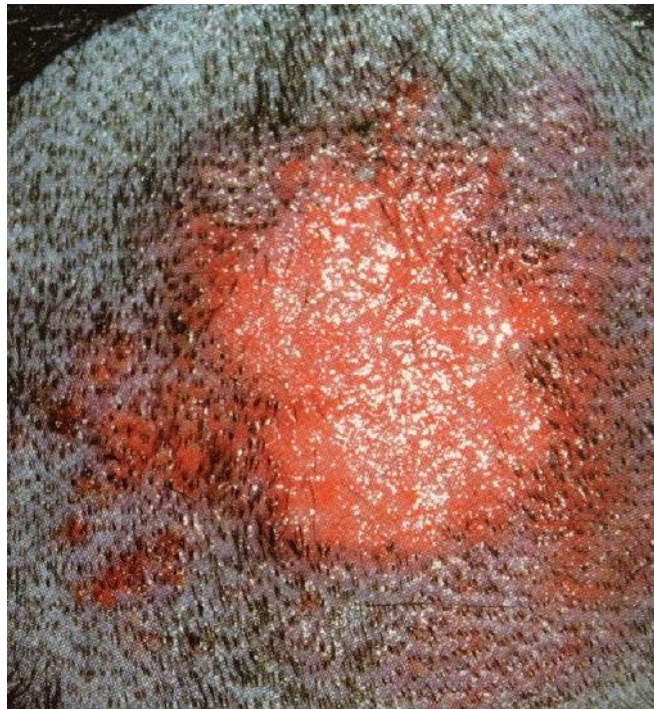Fonte: López (2005)

#### 2.10.6.1.2 *Piodermatite piotraumática*

É uma dermatopatia autoinduzida, secundária à lambedura ou à arranhadura de uma superfície específica, em associação com o prurido tegumentar. Picadas de artrópodes, ectoparasitas, dermatopatias alérgicas, distúrbios dos sacos anais, produtos irritantes, corpos estranhos, dores musculoesqueléticas ou distúrbios psicogênicos são exemplos de fatores desencadeantes (FARIAS; SOLOMON, 2016).

As lesões produzidas pelo traumatismo intenso e contínuo podem desenvolver-se em poucas horas e se caracterizam por alopecia, tonsura, eritema, exsudação e dor (Fig. 15).

**Figura 15** – Imagem fotográfica de dermatite piotraumática em cão com dermatite alérgica à saliva de pulga



Fonte: Farias e Solomon (2016)

#### 2.10.6.2 Piodermatite superficial

Consiste na infecção bacteriana da epiderme e do epitélio folicular. É subdividida em impetigo, foliculite superficial e piodermite mucocutânea.

O impetigo é caracterizado por pústulas subcorneais não foliculares em regiões inguinais e axilares. Colarinhos epidérmicos e crostas melicéricas surgem após o rompimento das pústulas. Essa afecção é causada por bactérias gram-positivas, podendo afetar animais saudáveis ou atuar secundariamente a quadros de parasitismo, imunodeficiências virais, baixo peso ou más condições de higiene, mas o curso é autolimitante. Impetigo pruriginoso tem sido observado em cães com dermatopatias alérgicas concomitantes, enquanto o impetigo bolhoso é comumente associado a doenças endócrinas, principalmente hiperadrenocorticismo natural e iatrogênico.

A foliculite bacteriana superficial é causada pela invasão de bactérias (estafilococos) na porção superficial dos folículos pilosos em virtude de traumatismos, má condição do pelame, ectoparasitos, disqueratose, irritações da pele e doenças hormonais ou alérgicas. Causa infecção local, levando ao aparecimento de pápulas e finas pústulas foliculocêntricas, com uma haste de pelo central em protrusão. Em seguida, surgem

escoriações com prurido, além de colarinhos epidérmicos, crostas melicéricas ou hemáticas, alopecia e hiperpigmentação. São comuns, também, lesões em alvo caracterizadas por áreas anulares de alopecia, eritema, descamação, hiperpigmentação central e crostas. A foliculite superficial pode progredir para foliculite profunda, furunculose e celulite.

A piodermite mucocutânea ocorre nas regiões perioral e labial de cães. A etiologia é desconhecida, apresentando-se como edema e eritema nas comissuras labiais, além de queilite ventral e em dobras labiais. Essa infecção caracteriza-se por exsudação, odor desagradável e prurido (FARIAS; SOLOMON, 2016).

#### 2.10.6.3 Piodermatite profunda

O quadro é estabelecido quando infecções bacterianas aprofundam-se no folículo piloso e rompem o epitélio folicular, afetando a derme e o tecido subcutâneo. As áreas afetadas podem estender-se até a superfície, produzindo fistulas, úlceras e seios drenantes. Ainda podem estender-se para o tecido adiposo, causando celulite e paniculite (FARIAS; SOLOMON, 2016).

#### 2.10.6.4 Foliculite profunda, furunculose e celulite

Foliculites superficiais bacterianas, fúngicas ou por ácaros do gênero *Demodex* costumam originar a piodermite profunda, quando o rompimento do folículo piloso expõe fragmentos de pelos aos mecanismos de defesa da derme, acarretando uma reação de corpo estranho. Clinicamente, caracteriza-se por alopecia, edema, eritema e vesículas hemorrágicas, que ulceram centralmente, resultando em crostas hematomelicéricas. Com a evolução da lesão, ocorrem fistulas que exsudam secreção purulenta para a superfície.

Algumas áreas amplamente afetadas apresentam necrose antes de fistular, adquirindo aspecto violáceo. As lesões podem ocorrer em qualquer local que contenha folículos pilosos, mas são mais comuns nos pontos de apoio crônico, região mentoniana, nas patas e no tronco. Comumente, as culturas microbiológicas resultam no isolamento de *Staphylococcus pseudintermedius*. Infecções profundas, porém, são propícias para isolamento de *Escherichia coli* e dos gêneros *Pseudomonas* e *Proteus* (FARIAS; SOLOMON, 2016).

### 2.10.7 Sinais Clínicos

As lesões mais frequentes são pústulas que podem ser foliculares, resultando no acúmulo de pus nos folículos pilosos, ou não foliculares. As pústulas, pequenas elevações com conteúdo purulento, estão frequentemente localizadas na epiderme (entre os folículos pilosos) ou na abertura dos folículos pilosos. Podem também encontrar-se nos estratos mais superficiais da epiderme, no entanto esta localização é muito menos frequente. As pústulas, sendo lesões muito frágeis podem facilmente romper e formar lesões secundárias como crostas e colaretes epidérmicos (MORRIS, 2011a).

A foliculite bacteriana (subtipo de piodermatite superficial) é a forma mais comum de piodermatite da espécie canina. As lesões características são pápulas, pústulas foliculares, colaretes epidérmicos e zonas circulares de alopecia. Esta forma de piodermite é frequentemente uma complicação secundária dos processos alérgicos, ectoparasitários e doenças endócrinas (NOLI, 2003).

Na maioria dos casos, a foliculite superficial canina é causada por *Staphylococcus intermedius* embora também possa ser consequência de outros estafilococos ou mesmo de outros agentes bacterianos (SCOTT, 2001).

A síndrome de sobrecrecimento bacteriano foi recentemente descrita como um tipo de piodermite, na ausência de sinais clássicos tais como pápulas, pústulas e colaretes epidérmicos. Os sinais clínicos são eritema, liquenificação, hiperpigmentação, tipicamente numa zona bem delimitada das axilas e virilhas (HARVEY, 2007)

### 2.11 DIAGNÓSTICO

O diagnóstico da piodermite canina baseia-se na associação de epidemiologia, avaliação clínica e exames complementares (exame citológico, cultura e antibiograma).

O diagnóstico de piodermatite pode ser feito por meio de citologia (MARCOS et al., 2011). A colheita de material para análise citológica varia de acordo com o tipo de piodermite. O material deve ser disposto em uma lamina de vidro e, após secagem, submetido à coloração rápida, como Giemsa e Panótico, que oferece praticidade ao clínico. As amostras para análise citológica podem ser colhidas utilizando-se fita adesiva (lesões da superfície cutânea), por meio de punção aspirativa (nódulos ou pústulas de grande dimensão) ou com o auxílio de “swabs” (fistulas). Nas piodermites de superfície, a transferência do exsudato para a lamina pode ser realizada por impressão com “swab” ou pelo método de fita adesiva. Os

achados citológicos geralmente consistem na observação de bactérias intracelulares, normalmente no interior dos neutrófilos (muitos dos quais degenerados) (Fig. 16).

Nas piодermites superficiais, a colheita deve ser realizada, preferencialmente, de pústulas intactas, a fim de excluir microrganismos contaminantes da epiderme. Com auxílio de uma agulha fina, a pústula é rompida. Em seguida, uma lamina de vidro é pressionada sobre a secreção. A imagem citológica é de invasão tecidual bacteriana, retratada por neutrófilos degenerados (aumentados, descoloridos, hipersegmentados e picnóticos), com quantidade variável de microrganismos fagocitados. Bactérias no meio extracelular são observadas em quantidade relativamente abundante (FARIAS; SOLOMON, 2016). A presença de bactérias extracelulares pode representar apenas contaminação. Nas piодermites superficiais é normalmente observado um número elevado de neutrófilos e bactérias enquanto na piодermite profunda é geralmente encontrado um número variável de neutrófilos, macrófagos, linfócitos e plasmócitos e bactérias (NOLI, 2003).

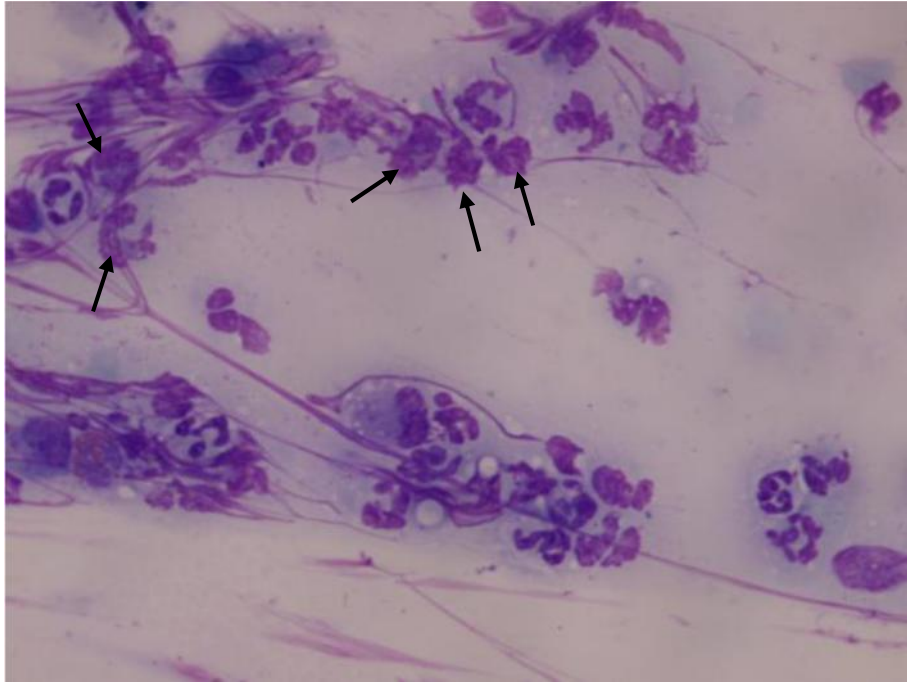
Já nas piодermites profundas, a amostra é colhida por “*swabs*” ou aspiração por agulha fina. O exame citológico revela neutrófilos fagocitando cocos ou bacilos, além de eventuais eosinófilos e macrófagos na presença de reação granulomatosa (FARIAS; SOLOMON, 2016).

Não é de rotina a solicitação de cultura e antibiograma nos casos de piодermite não complicadas, visto que *Staphylococcus pseudintermedius*, o principal patógeno isolado dessas infecções, é sensível aos antimicrobianos convencionais. No entanto, casos de infecções graves, persistentes ou crônicas, não responsivas aos antimicrobianos convencionais, requerem a realização de cultura e antibiograma, em virtude da emergência de estirpes de estafilococos multirresistentes.

O método de colheita de material varia conforme o tipo de piодermite. Em afecções de superfície, pode-se utilizar “*swab*” estéril em movimentos de rolamento. Pústulas são observadas em piодermites superficiais. Após o rompimento dessas lesões com agulha fina, a secreção é colhida também com “*swab*” estéril. Piодermites profundas desenvolvem exsudação purulenta e, quando drenam, possibilitam a colheita de material diretamente das fistulas.

Os antimicrobianos rotineiramente testados no antibiograma são amoxicilina/ácido clavulânico, azitromicina, cefalexina, cefadroxila, cefovecina, ciprofloxacino, clindamicina, cloranfenicol, doxiciclina, enrofloxacino, gentamicina, marbofloxacino, mupirocina, ceftiofur, oxacilina e sulfonamidas/trimetoprima (FARIAS; SOLOMON, 2016).

**Figura 16**—Imagem fotomicroscópica de Citologia dermatológica (Cão). Observe os neutrófilos degenerados (setas) com bactérias em seu interior, Wright-Giemsa, 100X



Fonte: Montagna (1967)

A cultura bacteriana e os testes de sensibilidade a antibióticos (TSA) são indicados quando na citologia são observados bastonetes, quando a antibioticoterapia escolhida de forma empírica é ineficaz e em casos de piodermite recorrente (NOLI, 2003).

### 2.11.1 Avaliação do Animal

#### 2.11.1.1 Identificação do paciente

Espécie: Algumas lesões dermatológicas se apresentam com maior frequência em cães e outras em gatos (SCOTT et al., 2001).

Raça: Algumas raças podem apresentar predisposição a piodermatite devido a alergias e menor quantidade de lipídeos na pele, o que a deixa mais ressecada (SCOTT et al., 2001).

Idade: Com o avanço da idade, a pele vai se tornando mais ressecada devido a menor produção de lipídeos e o animal pode desenvolver um processo alérgico devido à baixa imunidade (NESBITT, 2001; SCOTT; MILLER; GRIFFIN, 2002; SCARFF; 1999).

Sexo: a maioria das desordens dermatológicas pruriginosas não apresenta predisposição sexual (HILL, 2002).

Ambiente: É importante reconhecer a região e o ambiente em que o animal vive pois algumas piodermatites podem ser devido a ambientes úmidos e/ou não arejados, de acordo com a localização geográfica (MUELLER, 2000; JAEGER et al., 2010).

### 2.11.2 Anamnese

A anamnese deve avaliar a queixa do animal não sendo tendenciosa, porém direcionando-se as perguntas para a suspeita clínica, antes da inspeção direta e exame físico. Deve-se questionar o manejo sanitário, nutricional, entre outras questões que envolvam a queixa principal do proprietário. Assim, deve-se realizar uma anamnese meticulosa, buscando-se ressaltar a identificação precisa do paciente. Para isso é importante a adoção de questionários dermatológicos específicos que servirão de guia para a obtenção do diagnóstico (SCOTT; MILLER; GRIFFIN, 2002; LÓPEZ; MONTAÑA, 1997).

### 2.11.3 Exame Físico

O exame físico detalhado e completo é de extrema importância para a classificação das lesões do paciente, para classificar-se a dermatopatia como alérgica, alimentar ou atópica. É importante identificar os padrões das lesões e do prurido, pois isso auxilia bastante no direcionamento da causa da enfermidade presente (ARGUERO et al., 2008).

Os dermatologistas usam uma técnica simples de identificar as lesões primárias, que oferecem as informações necessárias para a elaboração dos diagnósticos diferenciais e definição dos testes a serem feitos (ACKERMAN, 2011). Assim, após anamnese completa e exame clínico detalhado, o caso deve ser abordado em três passos consecutivos: a) determinar o padrão dermatológico predominante no paciente; b) elaborar a lista de diagnósticos diferenciais e c) realização dos exames complementares (ACKERMAN, 2008).

#### 2.11.4 Determinar o Padrão Dermatológico

É necessário saber quais são as lesões primárias e secundárias presentes no caso e então verificar qual o padrão predominante (ACKERMAN, 2008; RHODES, 2004). É preciso conhecer bem as lesões primárias e secundárias e então associá-las ao padrão morfológico predominante. Lesões primárias são aquelas advindas diretamente do processo patológico. Lesões secundárias derivam da evolução da lesão primária, do processo patológico ou são consequências de traumatismos infligidos à pele pelo animal (ACKERMAN, 2008; MILLER et al., 2012; NUTALL et al., 2010).

Após a identificação das lesões primárias e secundárias, faz-se a determinação do padrão predominante, por uma série de critérios pré-estabelecidos, feitos em determinada ordem (MARTINS et al., 2012).

#### 2.11.5 Lista de Diagnósticos Diferenciais

Possibilita o conhecimento das possíveis lesões dermatológicas e também é extremamente útil na escolha dos exames complementares a serem realizados e, especialmente, na avaliação dermatohistopatológica (ACKERMAN, 2011).

### 2.12 EXAMES COMPLEMENTARES

#### 2.12.1 Tricograma

O tricograma é utilizado para avaliação das pontas, hastes e raízes dos pelos o que permite a identificação da fase de crescimento, defeitos na pigmentação e, em alguns casos, infecções por fungos (HNILICA, 2011). O exame é simples e consiste na remoção dos pelos sem provocar a quebra ou corte, com uma pinça hemostática, aplicação em uma lâmina com óleo mineral, coberta com lamínula e visualização no microscópio óptico em aumentos 4-10 vezes (HNILICA, 2011; PATERSON, 2008; KHOSHNEGAH et al., 2013).

A avaliação da ponta dos pelos permite diferenciar a queda de pelo por prurido daquela não traumática, particularmente útil em pacientes felinos que apresentam o hábito de se lambar, uma vez que o prurido provoca a quebra da extremidade do pelo (HNILICA, 2011; PATERSON, 2008).

### 2.12.2 Raspados Cutâneos

A pesquisa direta de ácaros e fungos compreende o exame complementar mais utilizado na dermatologia veterinária (PATERSON, 2008; KHOSHNEGAH et al., 2013). A técnica é simples, de baixo custo e extremamente útil sendo utilizada no diagnóstico e acompanhamento terapêutico de sarna demodécica, sarna sarcóptica e dermatofitose (PATERSON, 2008; KHOSHNEGAH et al., 2013; BLOOM, 2004). A profundidade do raspado deve ser adaptada para a doença em questão, mas os locais de escolha são as áreas onde a pele se encontra anormal, eritematosa e/ou onde há presença de pápulas, pústulas, comedos, descamação e alopecia (HILL, 2002; KHOSHNEGAH et al., 2013; BLOOM, 2004).

### 2.12.3 Citologia de Pele

O exame citológico da pele objetiva a avaliação e estudo morfológico de células das camadas superficiais da pele, bem como a identificação de microrganismos, como bactérias, leveduras e protozoários (HILL, 2002; PATERSON, 2008; RASKIN, 2012; PATTEN et al., 2009). Este é um exame de fácil execução e baixo custo, que fornece informações muito importantes sobre a pele e, não raramente, pode definir o diagnóstico e o melhor tratamento a ser instituído (HILL, 2002; RASKIN, 2012; PATTEN et al., 2009). Desta forma, a citologia deve ser empregada em uma grande variedade de afecções, sejam pruriginosas, pustulares, crostosas, nodulares, em placas, descamativas ou com alopecia (HILL, 2002; PATERSON, 2008; BLOOM, 2004).

Diversas são as técnicas utilizadas para a obtenção do material para o exame citológico, com destaque para as técnicas de aposição (impressão), aspiração por agulha fina, escarificação e por hastes de algodão ou “swabs” (HILL, 2002; RASKIN, 2012; PATTEN et al., 2009; KINGA, 2013).

#### 2.12.4 Cultura e Antibiograma

Culturas bacterianas e teste de sensibilidade são obrigatórios em casos de piodermatite recorrente. Os resultados dos testes são mais precisos quando obtidos a partir de pústulas intactas ou por meio da ruptura induzida de lesões profundas. Devem ser tomadas precauções na interpretação de resultados de amostras obtidas de lesões crostosas, pápulas, colaretes epidérmicos e tratos fistulosos devido ao grande risco de contaminação. De acordo com a maioria dos laboratórios veterinários de referência, os isolados de *Staphylococcus pseudointermedius* resistentes à meticilina não são incomuns. A apresentação clínica da piodermatite causada por microrganismos resistentes a meticilina geralmente não difere dos casos de piodermatite causada por microrganismos sensíveis (VITALE, 2009).

#### 2.13 TRATAMENTO

A eliminação das infecções secundárias pode conduzir a uma diminuição do limiar de prurido e conseqüentemente diminuir o desconforto causado pelas alergias (FERRER, 2007).

As piodermatites superficiais são geralmente resolvidas com sucesso somente com tratamento tópico. Todavia, algumas piodermatites superficiais requerem normalmente tratamento sistêmico, no entanto, o tratamento tópico pode por si só ser bem sucedido quando respeitada a frequência e período de aplicação. A piodermatite profunda requer tratamento sistêmico podendo ser administrada terapia tópica simultaneamente (NOLI, 2003; HARVEY, 2007; MORRIS, 2011b).

O antibiótico de eleição para tratamento da piodermatite deve respeitar vários requisitos como, ter espectro de ação contra *Staphylococcus intermedius*, deve atingir altas concentrações na pele, ser bactericida, ter poucos ou nenhum efeito secundário, deve ser de fácil administração, ou seja, por via oral uma ou duas vezes por dia, não deve causar resistência bacteriana e não ser dispendioso (NOLI, 2003).

Deve ser determinado o peso vivo correto do animal para assegurar a determinação correta da dose de antibiótico. Os animais devem ser cuidadosamente monitorados para garantir o cumprimento do tratamento por parte do proprietário. No tratamento da piodermatite superficial deve ser instituído um ciclo de no mínimo 3 semanas de antibioticoterapia. Na piodermatite profunda, é necessário um tratamento mínimo de 6 semanas, que deve ser continuado pelo menos 2 semanas após a resolução das lesões (NOLI,

2003). Os cães que não respondem ao tratamento, ou apresentem piodermatite recorrente, devem ser submetidos a exame bacteriológico e aos testes de sensibilidade a antibióticos (TSA), a uma reavaliação do diagnóstico e a pesquisa de possíveis doenças subjacentes (HARVEY, 2007).

A frequência de administração depende do modo de ação do fármaco, ou seja, se é um antibiótico dependente do fator de concentração ou do fator tempo. Assim, os antibióticos dependentes do tempo funcionam melhor se a sua concentração permanecer de forma constante acima da concentração inibitória mínima (CIM), por isso devem ser administrados a cada 8 ou 12 horas, enquanto os antibióticos dependentes da concentração podem ser administrados apenas a cada 24 horas (NOLI, 2003; PAPICH, 2011a).

Nas piodermites de superfície, recomenda-se a limpeza diária com soluções ou xampus adstringentes e antissépticos. Esses produtos costumam ser eficazes e, entre 7 e 10 dias, deve-se observar melhora substancial. Em caso de prurido intenso, glicocorticoides orais, como prednisolona, podem ser necessários ao tratamento (dose de 0,5 mg/kg, a cada 12 horas, durante 7 dias).

O tratamento da piodermite superficial consiste no uso de xampus antissépticos associado a antibioticoterapia parenteral. Inicialmente, o tratamento sem antibiograma pode ser adotado de modo racional, escolhendo-se o fármaco economicamente viável e que seja eficaz contra estafilococos. O tempo de administração varia entre 2 e 3 semanas. Nas piodermites profundas indica-se tricotomia ao redor das lesões, associadas a banhos com antissépticos a cada 3 dias. A antibioticoterapia deve ser estendida por 15 dias após a resolução clínica das lesões, com média de 4 a 6 semanas.

Em casos de reinfecções ou ocorrência de novas lesões, apesar da antibioticoterapia corrente, ajustes no fármaco devem ser realizados, com respaldo da cultura e antibiograma. Não é incomum, durante o tratamento, surgirem mudanças na sensibilidade do patógeno, à medida que estirpes resistentes são selecionadas.

### 2.13.1 Agentes Antibacterianos Usados no Tratamento da Piodermatite Canina

A escolha do antibiótico pode ser empírica ou com base nos resultados de cultura bacteriana e TSA. Quando a escolha é empírica, os antimicrobianos mais usados são as cefalosporinas de primeira geração e amoxicilina associada ao ácido clavulânico. As cefalosporinas são os fármacos de primeira escolha para o tratamento (IHRKE, 2005; MAY, 2006; GUARDABASSI et al., 2008; HNILICA, 2011). Adicionalmente, o pioderma

superficial pode ocorrer de forma crônica e recidivante, fazendo-se necessário o uso frequente ou prolongado de antimicrobianos (SCOTT et al., 2001; IHRKE, 2006). Tais fatores predisõem à seleção de bactérias resistentes e/ou multirresistentes e consequentes falhas terapêuticas, o que torna difícil o manejo dessa afecção (GUARDABASSI et al., 2008).

#### 2.14 SAÚDE PÚBLICA

A multirresistência bacteriana *in vitro* tem sido considerada em estirpes resistentes a pelo menos três diferentes classes de antimicrobianos, em adição aos betalactâmicos. A resistência *in vitro* à meticilina (ou oxacilina) tem sido utilizada como marcador para a alta resistência de *Staphylococcus aureus* isolados em infecções hospitalares.

Em isolados de *Staphylococcus aureus* resistentes à meticilina (MRSA, do inglês *methicillin-resistant S. aureus*), a multirresistência se deve à presença do gene *mecA*, que codifica uma ligação proteica (PBP2a), conferindo baixa afinidade aos antimicrobianos betalactâmicos. Quatro diferentes alelos de *mecA* já foram identificados em isolado de *Staphylococcus pseudointermedius* resistentes à meticilina (MRSP, do inglês *methicillin-resistant S. pseudointermedius*) obtidos de cães nos EUA e na Europa.

Nos últimos anos, a multirresistência dos estafilococos tem sido amplamente discutida por profissionais da área médica, em virtude da emergência de estirpes multirresistentes de *Staphylococcus pseudointermedius* de origem humana e animal. Existem evidências de transmissão de *Staphylococcus aureus* e *Staphylococcus pseudointermedius* entre animais de estimação e os proprietários, incluindo estirpes resistentes à meticilina. É possível que a pressão seletiva para esses microrganismos ocorra pelo uso intensivo de antimicrobianos em cães (FARIAS: SOLOMON, 2016).

### 3 RESULTADOS E DISCUSSÃO

O trabalho em questão reuniu uma revisão de literatura pertinente ao tema Piodermatite em cães, trazendo à luz casos clínicos atendidos na rotina clínica de 2015 e 2016 do Hospital Veterinário da Universidade Estadual de Londrina, que tiveram material colhido e encaminhado para cultura e antibiograma, analisando-se a espécie bacteriana presente nas lesões encontradas e o perfil de resistência antimicrobiana *in vitro* de isolados bacterianos de pele de cães e gatos.

A questão revisional foi necessária para se demonstrar a complexidade orgânica da pele, como órgão funcional imprescindível à vida animal. Sua morfologia, considerações fisiológicas, com reflexos direta e indiretamente relacionados ao metabolismo animal.

Assim, o trabalho evidenciou os achados de rotina clinica atendidos e registrados nos ambulatórios do HV-UEL, setor de dermatologia em 2015. Foram identificados 5 isolados bacterianos de 17 animais com lesões cutâneas, sendo 15 cães e dois gatos. As bactérias encontradas nos casos atendidos no HV/UEL de Janeiro a Dezembro de 2015 estão representadas em porcentagem na Figura 17. Os resultados verificados estão em concordância com os autores Papich (2011a); Morris (2011b) e Farias e Solomon (2016). Já no período de Janeiro a Dezembro de 2016, foram identificados 5 isolados bacterianos de 13 animais com lesões cutâneas, sendo 9 cães e quatro gatos. As bactérias encontradas nos casos atendidos no HV/UEL de Janeiro a Dezembro de 2016 estão representadas em porcentagem na Figura 18. Esses achados são similares aos encontrados por Scott (2001); Sasaki et al. (2007) e Awji et al. (2012). Em ambos resultados, referente a 2015 e 2016, mostram que as bactérias do gênero *Staphylococcus spp.* são mais incidentes em lesões de pele e que os outros tipos bacterianos, encontrados em menor frequência são provavelmente contaminantes de amostra devido a pequena quantidade de bactérias encontradas nas amostras.

Atualmente na rotina de uma clínica particular não é de hábito o uso de cultura e antibiograma como diagnóstico de piodermatite. Na maioria das vezes a escolha do antibiótico é feito de forma empírica, tendo como escolha a Cefalexina ou a Amoxicilina com ácido clavulânico os antibióticos de primeira eleição, pois a cultura e antibiograma acaba deixando o tratamento dispendioso e muitos tutores não estão dispostos a esperar o resultado para iniciar o tratamento já que o prurido é uma das queixas principais que o faz levar ao médico veterinário. Em casos de não melhora do quadro de dermatopatia, o tratamento é suspenso por pelo menos 1 semana e, em seguida, realizada a citologia e/ou cultura e

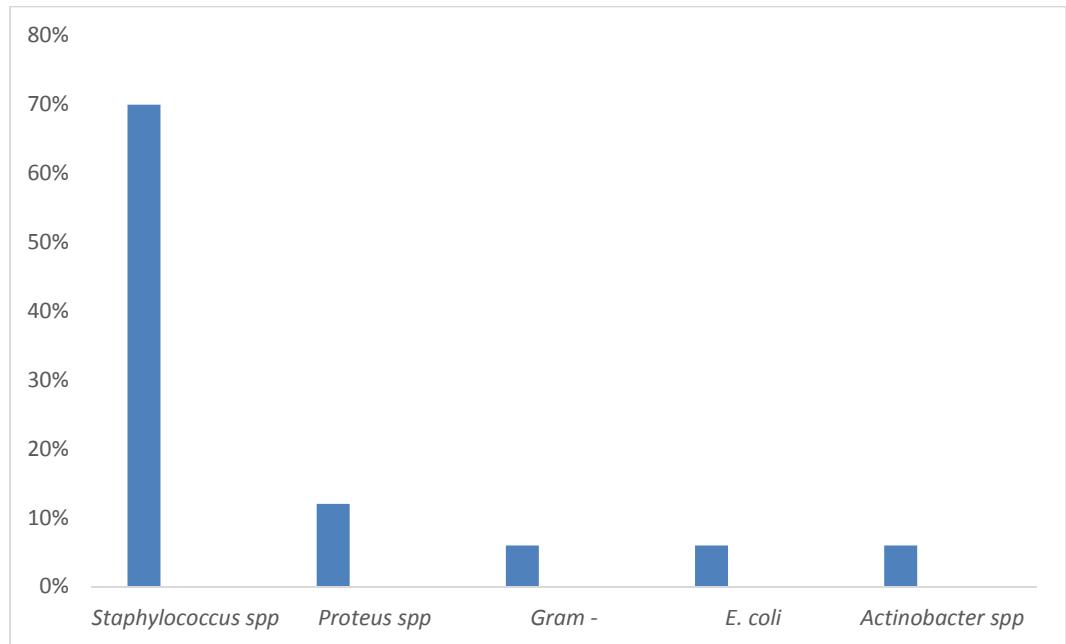
antibiograma. Essas recomendações são referidas e indicadas por diferentes autores Noli (2003) e Harvey (2007).

De acordo com diferentes estudiosos, dentre os quais Harvey (2007) e Vitale (2009), a cultura e antibiograma é um exame diagnóstico realizado com intuito de evitar resistência bacteriana, mas acaba sendo um exame dispendioso em casos de piodermatites de fácil resolução e que não têm histórico de recorrência. Em algumas vezes, as características são indicativas de piodermatite e como esta é uma dermatopatia secundária, cabe ao médico veterinário identificar qual a causa primária e trata-la e/ou preveni-la.

Durante a realização do antibiograma no HV-UEL, são testados um total de 19 antibióticos, entre eles: amoxicilina, amoxicilina com clavulanato de potássio, cefalexina, neomicina, norfloxacin, clindamicina, enrofloxacin, sulfazotrin, amicacina, ciprofloxacina, ceftriaxona, gentamicina, penicilina G, ceftiofur, oxacilina, cloranfenicol, cefalotina, ampicilina e tobramicina. Para os antibióticos gentamicina, amoxicilina com clavulanato de potássio, ciprofloxacina e cefalexina foram 85%, 72%, 67% e 56% de sensibilidade, respectivamente como mostra a Figura 19. Já os antibióticos penicilina G, neomicina, sulfazotrin e enrofloxacin apresentaram 100%, 66%, 45% e 40% de resistência, respectivamente como mostra a Figura 20.

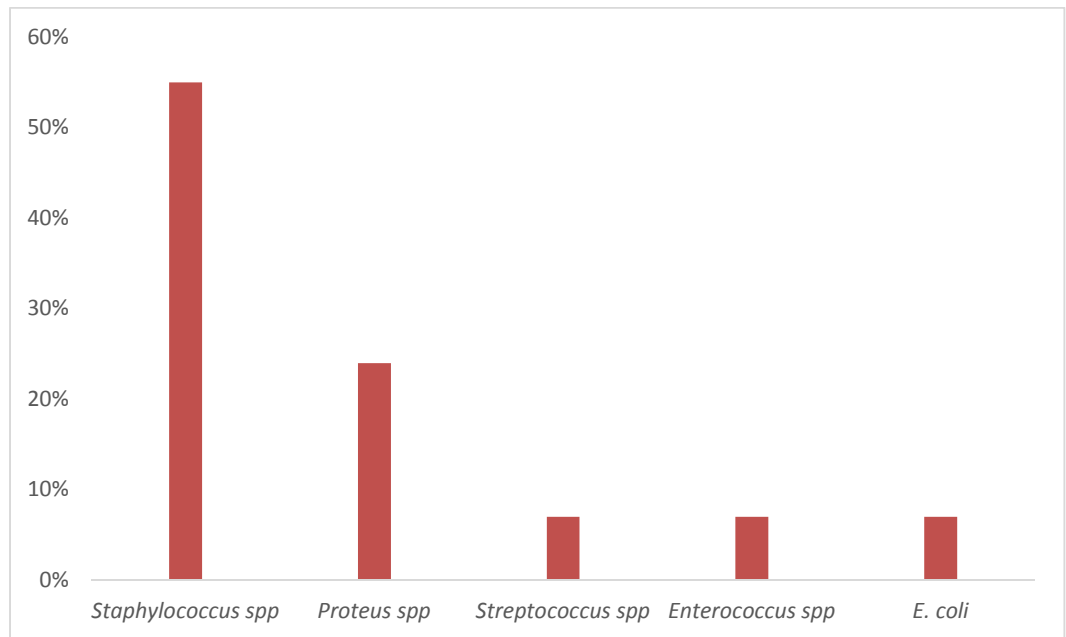
Nos casos atendidos no HV/UEL em que foram realizados cultura e antibiograma, os resultados mostraram que as bactérias são sensíveis aos antibióticos de eleição para casos de dermatopatias que, como citados acima, cefalexina e amoxicilina com ácido clavulânico, mesma situação vivenciada por Ihrke (2005); May (2006) e Hnilica (2011).

**Figura 17**–Gráfico dos principais agentes etiológicos bacterianos encontrados em feridas de pele de cães e gatos



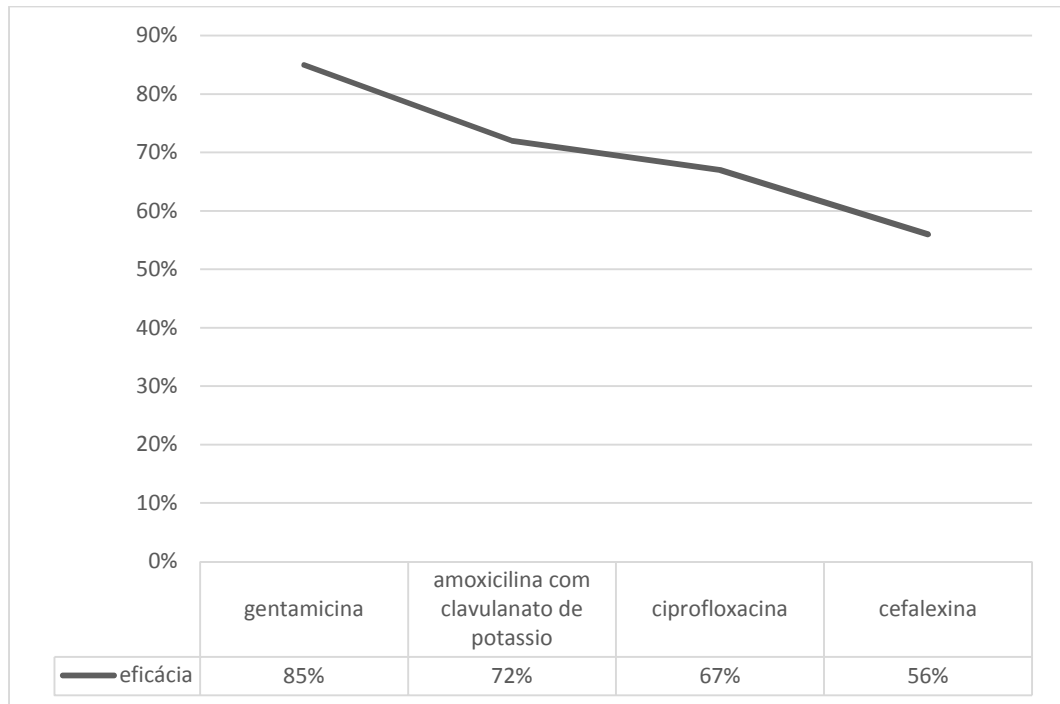
Fonte: Laboratório de Bacteriologia Veterinária DMVP/HV-UEL (2015)

**Figura 18**– Gráfico dos principais agentes etiológicos bacterianos encontrados em feridas de pele de cães e gatos



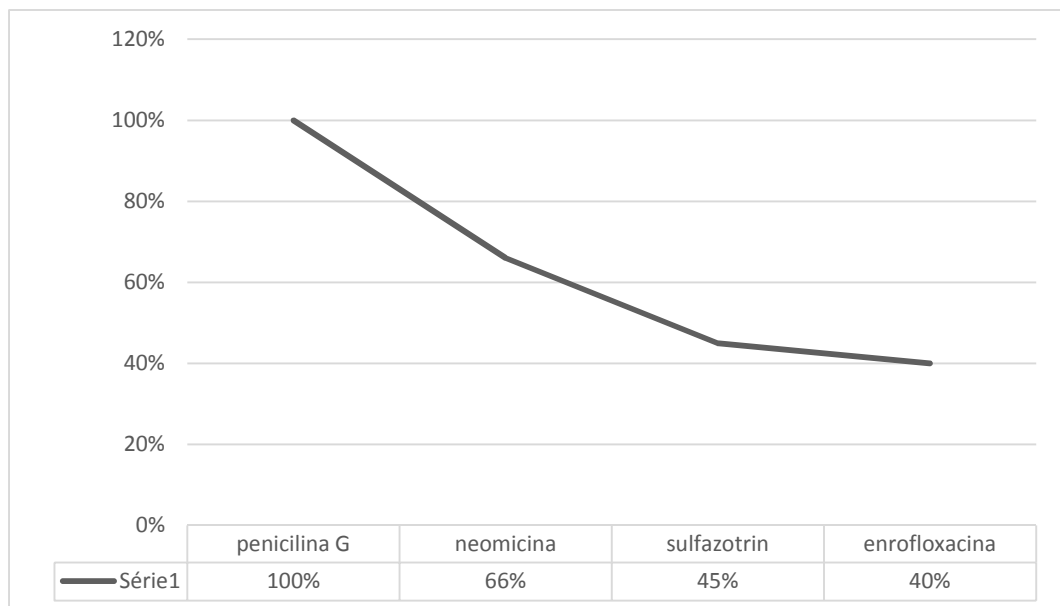
Fonte: Laboratório de Bacteriologia Veterinária DMVP/HV-UEL, DMVP (2016)

**Figura 19** – Gráfico da eficácia dos antimicrobianos testados contra agentes bacterianos encontrados em ferida de pele de cães e gatos



Fonte: Laboratório de Bacteriologia Veterinária DMVP/HV-UEL, DMVP

**Figura 20** – Gráfico da resistência dos antimicrobianos testados contra agentes bacterianos encontrados em ferida de pele de cães e gatos



Fonte: Laboratório de Bacteriologia Veterinária DMVP/HV-UEL, DMVP

## 4 CONCLUSÕES

A pele é um órgão complexo e com uma importante função na vida do animal, por isso existem muitos estudos voltados para esse órgão. Sua morfologia e fisiologia, faz manter a termorregulação e homeostasia do corpo mantendo íntegra as funções vitais e a simbiose entre as bactérias presentes no pelo.

De acordo com os objetivos propostos e metodologia aplicada, os resultados obtidos nas culturas e antibiogramas realizados no HV-UEL, observou-se que as bactérias mais incidentes em lesões de pele são as do gênero *Staphylococcus spp.* e que na maioria das vezes essas bactérias são sensíveis as cefalosporinas e amoxicilina com ácido clavulânico. A cultura e antibiograma é um exame complementar muito importante na saúde pública pois é através dele que é feita a escolha mais correta do antibiótico minimizando assim o impacto ambiental e o surgimento de bactérias resistentes a antibióticos disponíveis no mercado. Cabe ao médico veterinário, oferecer todas as opções de tratamento ao proprietário e indicar a melhor opção, porém como a cultura e antibiograma encarecem o tratamento, muitos proprietários optam por iniciar o tratamento com escolha do antibiótico de forma empírica e observa-se que, em 85% dos casos, esse tratamento tem se mostrado satisfatório.

## REFERÊNCIAS

ACKERMAN, L. The pattern approach to dermatologic diagnosis. 2011. Disponível em: [http://www.bizvet.com/uploads/Algorithmic\\_Approach\\_to\\_Dermatologic\\_Diagnosis-201.pdf](http://www.bizvet.com/uploads/Algorithmic_Approach_to_Dermatologic_Diagnosis-201.pdf). Acesso em: 23. fev. 2017.

ACKERMAN, L. **Atlas of Small Animal Dermatology**. 2 ed. Buenos Aires: Mosby, 2008. 330 p.

AFFOLTER, V. K.; MOORE, Peter. Histologic features of normal canine and feline skin. **Clinical Dermatology**, v. 12, n. 4, p. 491-497, out. 1994.

ARGUERO, N.; BECERRIL, M.; GALINDO, C. A.; GRIS, G. Métodos Diagnósticos. In: \_\_\_\_\_. **Atlas de Dermatología Diagnóstica en Perros y Gatos**. 1 ed. Buenos Aires: Intermédica, 2008. p. 5-16.

AWJI, E.; TASSEW, D.; LEE, S.; CHOI, M.; REZA, A.; RHEE, M. Comparative mutant prevention concentration and mechanism of resistance to veterinary fluoroquinolones in *Staphylococcus pseudintermedius*. **Veterinary Dermatology**, Estados Unidos, v. 23, p. 376-369, ago. 2012.

BACHA, W. J.; WOOD, L. M. **Color atlas of veterinary histology**. 2. ed. Philadelphia, 1990. 269p.

BAL, H. S. Pele. In: SWENSON, M. J.; REECE, W. O. (Ed.). **Dukes' fisiologia dos animais domésticos**. 11ª ed. Rio de Janeiro: Guanabara Koogan, 1996. p. 560-570.

BANKS, W. J. **Histologia veterinária aplicada**. 2ed. São Paulo: Manole, 1992. 629 p.

BANNOEHR, J.; GUARDABASSI, L. *Staphylococcus pseudintermedius* in the dog: taxonomy, diagnostics, ecology, epidemiology and pathogenicity. **Veterinary Dermatology**, Estados Unidos, v. 23, p. 253-266. Ago. 2012.

BANNOEHR, J.; ZAKOUR, N. L. B.; WALLER, A. S.; GUARDABASSI, L.; THODAY, K. L.; BROEK, A. H. M.; FITZGERALD, J. R. Population genetic structure of the *Staphylococcus intermedius* group: insights into diversification and the emergence of methicillin resistant strains. **Journal of Bacteriology**, Estados Unidos, v. 189, p. 8685-8692, dez. 2007.

BAPTISTA, A. B. Hiperadrenocorticismo (Síndrome de Cushing) em cães. 2015. Disponível em: <https://www.endocrinologiveterinaria.com/hiperadrenocorticismo>. Acesso em: 07. Maio. 2017.

BLOOM, P. Diagnostic techniques in dermatology. In: CAMPBELL, K. (Ed). **Small Animal Dermatology Secrets**. 1.ed. Philadelphia: Hanley e Belfus, 2004. p. 21-33.

BRAGULLA, H.; BUDRAS, K. D.; MÜLLING, C.; REESE S.; KÖNIG, H. E. Tegumento comum. In: KÖNIG, H. E.; LIEBICK, H. **Anatomia dos animais domésticos: texto e atlas colorido**. 3 ed. Porto Alegre: Artmed, 2004. p. 325-380.

DEBOER, D. J.; MARSELLA, R. The ACVD task force on canine atopic dermatitis (XII): the relationship of cutaneous infections to the pathogenesis and clinical course of canine atopic dermatitis. **Veterinary immunology and immunopathology**, Estados Unidos, v. 81, p. 239-249, set. 2001.

DUSTAN, R.W. **Dermatopathology Symposium**. C.L. Davis, Houston. 2002. 50p.

FARIAS, M. R.; SOLOMON, S. E. B. Piodermatite Canina. In: MEGID, J.; RIBEIRO, M. G.; PAES, A. C. **Doenças Infecciosas em animais de produção e de companhia**. 1 ed. São Paulo: Roca, 2016. p. 445-450.

GINN, P. E.; MANSEL, J. E. K. L.; RAKICH, P. M. Skin and appendages. In: MAXIE, G. **Jubb, Kennedy and Palmer's Pathology of Domestic Animals**. 5 ed. Philadelphia: Saunders Elsevier, 2007. p. 553-781.

GORTEL, K. Recognizing Pioderma. **Veterinary Clinics: Small Animal Practice**, Estados Unidos, v. 43, p. 1-18, jan. 2013.

GRAU, H.; WALTER, P. **Histología y Anatomia Microscópica Comparada de los Mamíferos Domésticos**. 2 ed. Barcelona: Labor, 1975. 210 p.

GROSS, T. L.; IHRKE, P. J.; WALDER, E. J.; AFFOLTER, V. K. **Skin Diseases of the Dog and Cat: Clinical and histopathologic diagnosis**. 2 ed. Oxford: Blackwell, 2005. 932 p.

GUAGUÈRE, E. Troubles de la pigmentation mélanique des carnivores Ire partie: Éléments de physiopathologic. **Le Point Vétérinaire**, França, v.17, p. 549, fev. 1985.

GUARDABASSI, L.; JENSEN, L. B.; KRUSE, H. **Guide to Antimicrobial Use in Animals**. 1 ed. Oxford: Blackwell Publishing, 2008. 223 p.

GUARDABASSI, L. Transmission of multiple antimicrobial-resistant *Staphylococcus intermedius* between dogs affected by deep pyoderma and their owners. **Veterinary Microbiology**, Alemanha, v. 98, n. 1, p. 23-27, jan. 2004.

HALATA, Z. Sensory innervation of the hairy skin (light-and electronmicroscopic study). **The Journal of Investigative Dermatology**, Estados Unidos, v. 101, p. 75-81, jul. 1993.

HARGIS, A. M.; GINN, P. E. The integument. In: MCGAVIN, D.; ZACHARY, J. (Ed.). **Pathologic Basis of Veterinary Disease**. 4 ed. Saint Louis: Mosby Elsevier, 2007, p. 1107-1261.

HILL, P. B.; LO, A.; EDEN, C. A. N.; HUNTLEY, S.; MOREY, V.; RAMSEY, S.; RICHARDSON, C.; SMITH, D. J.; SUTTON, C.; TAYLOR, M. D.; YHORPE, E.; TIDMARSH, R.; WILLIAMS, V. Survey of the prevalence, diagnosis and treatment of dermatological conditions in small animals in general practice. **Veterinary Record**, Londres, v. 158, n. 16, p. 533-539, abril. 2006.

HILL, P. B. **Small animal dermatology: practical guide to the diagnosis and management of skin diseases in dogs and cats**. 1 ed. New York: Butterworth-Heinemann, 2002. 326 p.

HNILICA, K. A. Diagnostic techniques. In: HNILICA, Keith. **Small Animal Dermatology – A Color Atlas and Therapeutic Guide**. 3 ed. St. Louis: Elsevier Saunders, p. 22-36, 2011.

HNILICA, K. A.; MAY, E. Staphylococcal pyoderma: an emerging problem. **Compendium on Continuing Education for the Practising Veterinarian**, Estados Unidos, v. 26, p. 560-568, jul. 2004.

IHRKE, J. P. Integumentary infections. In: GREENE, C. (Ed.), **Infectious Disease of the Dog and Cat**. 3ed. St. Louis: Saunders Elsevier, St Louis, 2006. p. 807-823.

IHRKE, P. J. **Bacterial skin disease in the dog a guide to canine pyoderma**. USA: Bayer AG, 1996. 98 p.

IWASAKI, T. Electron microscopy of the canine apocrine sweat duct. **Nippon Juigaku Zasshi**, Japão, v. 45, p. 739-746, dez. 1983.

JAEGER, K.; LINEK, M.; POWER, H. T.; BETTENAY, S. V.; ZABEL, S.; ROSYCHUK, R. A. W.; MUELLER, R. S. Breed and site predispositions of dogs with atopic dermatitis: a comparison of five locations in three continents. **Veterinary Dermatology**, Alemanha, v. 21, n. 01, p. 119-123, fev. 2010.

JENKINSON, D. M. Myoepithelial cells of the sweat glands of domestic animals. **Research in Veterinary Science**, Estados Unidos, v. 12, p. 152-155, mar. 1971.

KHOSHNEGAH, J.; MOVASSAGHI, A. R.; RAD, M. Survey of dermatological conditions in a population of domestic dogs in Mashad, northeast of Iran (2007-2011). **Veterinary Research Forum**, Mashhad, v. 04, n. 2, p. 99-103, fev. 2013.

KIERSZENBAUM, A. L. **Histology and Cell Biology: An introduction to pathology**. 2ed. St. Louis: Mosby Elsevier, 2006. 688p.

KINGA, G. Recognizing pyoderma: more difficult than it may seem. **Veterinary Clinics of Small Animal**, Estados Unidos, v. 43, p.1-18, jan. 2013.

KLEMM, W. R. Fisiologia comportamental. In: SWENSON, J.; REECE, W. (Ed.). **Dukes' Fisiologia dos Animais Domésticos**. 11 ed. Rio de Janeiro: Guanabara Koogan, 1996, p. 825-841.

KRIESTENSEN, S. A study of skin diseases in dogs and cats. In: Histology of the hair skin of dogs and cats. **Nordisk Veterinaermedicin**, Estados Unidos, v. 27, n. 12, p. 593-60, dez. 1975.

KÜHNEL, W. **Citologia, Histologia e Anatomia Microscópica: texto e atlas**. 11 ed. Porto Alegre: Artmed, 2005. 535 p.

LINDSAY, J. A. Mechanisms of *Staphylococcal Infection* – Host Pathogen Interaction. In: Annual Congress of the ESVD-ECVD, n. 25, 2011b, Belgica. **Anais...** Bruxelas: Bélgica.

LLOYD, D. H.; GARTHWAITE, G. Epidermal structure and surface topography of canine skin. **Research in Veterinary Science**, Estados Unidos v. 01, p. 99-104, jul. 1982.

LÓPEZ, J. R. Cuidando do seu cão. 2006. Disponível em: <http://vita-conscientia.blogspot.com.br/2014/01/cuidando-do-seu-cao-sarna-demodecica.html>. Acesso em: 07. Maio. 2017

LÓPEZ, J.; MONTAÑA, J. Exploración Dermatológica. In: LÓPEZ, J. (Ed). **Manual de Dermatología de Animales de Compañía**. 1 ed. Leon: Universidad de Leon, 1997. p. 27-40.

LOVELL, J. E.; GETTY, R. The hair follicle, epidermis, dermis, and skin glands of the dog. **American Journal Veterinary Research**, Estados Unidos, v. 18, p. 873-875, out. 1957.

MACEDO, G. A. V. S. P. 2014. Malassezia em cães. Disponível em: <http://portaldodog.com.br/cachorros/saude/malassezia-em-caes>. Acesso em: 07. Maio. 2017.

MARTINS, G. D. C; MARTINS, B. D. C; TORRES, B. B. J; COSTA VAL, A. P. Abordagem do prurido em cães, **Medvop Dermato - Revista de Educação Continuada em Dermatologia e Alergologia Veterinária**, Curitiba, v. 02, n.4, p.162-171, 2012.

MAY, E. R. Bacterial skin diseases: current thoughts on pathogenesis and management. **The Veterinay Clinics of North America. Small Animal Practice**, Estados Unidos, v. 36, p. 185-202, set. 2006.

MCCALL, C. A.; COHEN; J. J. Programmed cell death in terminally differentiating keratinocytes. **Journal of Investigative Dermatology**, Estados Unidos, v. 01, p.111-114, jul. 1991.

MCKEE, P. H. **Essential Skin Pathology**. 2 ed. Londres: Mosby Elsevier, 1999. 250 p.

MELO, M. A. As leishmanioses nas Américas. 2010. Disponível em: [https://www.ufpe.br/biolmol/leishmanioses-Apostila\\_on\\_line/nas\\_americas.htm](https://www.ufpe.br/biolmol/leishmanioses-Apostila_on_line/nas_americas.htm). Acesso em: 07. maio. 2017

MENESES, A. M. C.; ARDOSO, M. J. L.; FRANCO, S. R. V. S.; ABE, K. C. Ocorrência das dermatopatias em cães e gatos. **Revista Brasileira de Ciência Veterinária**, Rio de Janeiro, v. 07, n. 90, ago. 2000.

MEYER, W.; NEURAND, K. 1987. A comparative scanning electron microscopic view of the integument of domestic mammals. **Scanning Microscopy**, Estados Unidos, v. 01, p. 169-180, mar. 1987.

MEYER, W.; SCHWARZ, R.; NEURAND, K. The skin of domestic mammals as model for the human skin, with special reference to the domestic pig. **Current Problems Dermatology**, Estados Unidos, v. 07, p. 32-59, jun. 1978.

MILLER, W.; GRIFFIN, C.; CAMPBELL, K. In: \_\_\_\_\_. **Muller and Kirk's Small Animal Dermatology**. 7ed. New York: Elsevier, 2012. p. 195-240.

MONTAGNA, W. Comparative anatomy and physiology of the skin. **Archives of Dermatology**, Estados Unidos, v. 04, p. 357-363, out. 1967.

MONTEIRO-RIVIERE, N. A.; STINSON, A. W.; CALHOUN, H. L. Integument. In: DELLMANN, H. (Ed.). **Textbook of veterinary histology**. 4ed. Philadelphia: Lea and Febiger, 1993. p. 285-312.

MORRIS, D. O. The Problem-Oriented Approach to Papular/ Pustular Dermatitis. In: Annual Congress of the ESVD-ECVD, n. 25, 2011a, Bélgica. **Anais...** Bruxelas, Bélgica.

MORRIS, D. O. *Unusual Pyoderma*. In: ANNUAL CONGRESS OF THE ESVD-ECVD, n. 25, 2011b, Bélgica. **Anais...** Bruxelas: Bélgica, 2011b.

MUELLER, R. S. Topical dermatological therapy. In: MADDISON, J.; PAGE S.; CHURCH, D. (Ed). **Small Animal Clinical Pharmacology**. 2 ed. London: W.B. Saunders, 2002. p. 535-545.

NEILSEN, S.W. Glands of the canine skin. **American Journal Veterinary of Research**, Estados Unidos, v. 14, p. 448-454, jul. 1953.

NESBITT, G. Estructura y función de la piel. In: NESBITT, G.; ACKERMAN, L. (Ed). **Dermatología Canina y Felina**, 1ª Ed. Buenos Aires: Intermédica, 2001. p. 9-25.

NOLI, C. Staphylococcal pyoderma. In: FOSTER, A.; FOIL, C. (Eds.) **BSAVA manual of small animal dermatology**. 2 ed. Gloucester, UK: British Small Animal Veterinary Association, p. 159-168, 2003.

NUTALL, T.; HARVEY, R. G.; MCKEEVER, P. K. **Enfermedades cutaneas del perro y el gato**. 2 ed. Espanha: Servet, 2010. 384 p.

PAPICH, G. M. Principles of drug therapy for cutaneous infections in small animals. In: BVDSG Autumn Meeting, n. 05, 2011a, Inglaterra. **Anais...** Manchester: Inglaterra.

PATERSON, S. Diagnostic tests. In: PATERSON, S. **Manual of Skin Diseases of the Dog and Cat**. 2ed. Oxford: Blackwell Publishing, p. 13-25, 2008.

PATTEN, P.; COWELL, R.; TYLER, R. O conduto auditivo externo. In: COWELL, R. L.; TYLER, R. D.; MEINKOTH, J. H.; DENICOLA D. B. **Diagnóstico citológico e hematologia em cães e gatos**, 3.ed., São Paulo: MedVet, 2009. p. 172-178.

POLAKOWSKA, R. H.; PIACENTINI, M.; BARTLETT, R. Apoptosis in human skin development: morphogenesis, periderm, and stem cells. **Developmental Dynamics**, Estados Unidos, v. 03, p. 176-188, mar. 1994.

RASKIN, R. L. Pele e tecido subcutâneo. In: RASKIN, R. L.; MEYER, D. J. **Citologia Clínica de Cães e Gatos**, 2.ed., Rio de Janeiro: Elsevier, 2012. p. 26-76.

RHODES, K. H. **The 5 minute consult-clinical companion- Small Animal Dermatology**. 4 ed. Philadelphia: Wiley, 2004. 711 p.

RISTOW, L. E. A imunoterapia como solução para os casos de Dermatite Atópica Canina (DAC). Disponível em: [http://www.nossoclinico.com.br/A-imunoterapia-como-solucao-para-os-casos-de-Dermatite-Atopica-Canina-\(DAC\)/14/dicas-laboratorio.aspx](http://www.nossoclinico.com.br/A-imunoterapia-como-solucao-para-os-casos-de-Dermatite-Atopica-Canina-(DAC)/14/dicas-laboratorio.aspx). Acesso em: 07. Maio. 2017.

ROBERTS, W. J.; LEVITT, G. R. Histochemical evidence for sympathetic innervation of hair receptor afferents in cat skin. **The Journal of Comparative Neurology**, Estados Unidos, v. 210, p. 204-209, jun. 1982.

SAIJONMAA-KOULUMIES, L.; LLOYD, D. Adherence of *Staphylococcus intermedius* to canine corneocytes in vitro. **Veterinary Dermatology**, Estados Unidos, v. 13, p. 169-176, ago. 2002.

SASAKI, T.; KIKUCHI, K.; TANAKA, Y.; TAKAHASHI, N.; KAMATA, S.; HIRAMATSU, K. Reclassification of phenotypically identified *Staphylococcus intermedius* strains. **Journal of Clinical Microbiology**, Estados Unidos, v. 45, p. 2770-2778, set. 2007.

SCARFF, D. Aproximación al diagnóstico dermatológico. In: LOCKE, H.; HARVEY, R.; MASON, I. **Manual of Small Animal Dermatology** (BSAVA), 1ª Ed. Barcelona: Ediciones, 1999. p. 17-25.

SCOTT, D.; MILLER, W.; GRIFFIN, C. Métodos diagnósticos. In: \_\_\_\_\_. **Dermatologia en pequeños animales**. 6 ed. Buenos Aires: Intermédica, 2002. p. 75-178.

SCOTT, D. W.; MILLER, W.; GRIFFIN, C. **Muller and Kirk's Small Animal Dermatology**. 6 ed. Philadelphia: W. B. Saunders, 2001. 1528 p.

SCOTT, D. W. Bacterial skin diseases. In: SCOTT, D.; MILLER, W.; GRIFFIN, C. (Eds.) **Muller and Kirk's Small Animal Dermatology**. 6 ed. Philadelphia: Saunders, 2001. p. 274-335.

SCOTT, D. W.; MILLER, W. H.; GRIFFIN, C. E. Structure and Function of the Skin, In: \_\_\_\_\_, **Muller & Kirk's Small Animal Dermatology**, 6 ed. Pennsylvania: Elsevier, 2001b, p. 274-328.

SCOTT, D. W.; MILLER, W. H.; GRIFFIN, C. E.; **Muller & Kirk. Dermatologia de pequenos animais**. 5ed. Rio de Janeiro: Interlivros, 1996. 1130 p.

SCOTT, D. W.; MILLER, W. H.; GRIFFIN, C. E.; **Muller & Kirk. Dermatologia de pequenos animais**. 5ed. São Paulo: Interlivros, 1990. 1130 p.

SCOTT, D. W. Feline dermatology. **Journal of the American Hospital Association**, Estados Unidos, v. 16, n. 03, p. 331-459, out. 1980.

SOKOLOV, V. E.; SHABADASH, S. A.; ZELIKINA, T. I. Innervation of the apocrine sweat glands. **Biology Bulletin of the Academy Sciences of the USSR**, Estados Unidos, v. 08, p. 242-254, maio. 1981.

SOKOLOV, V. E.; SHABADASH, S. A.; ZELIKINA, T. I. Innervation of eccrine sweat glands. **Biology Bulletin of the Academy of Sciences of the USSR**, Estados Unidos, v. 07, p. 331-346, set. 1980.

SOUZA, T. M. **Estudo retrospectivo de 761 tumores cutâneos em cães**. 2005. 281 f. Dissertação (Mestrado em Ciência Rural) - Universidade Federal de Santa Maria, Santa Maria, 2005.

URMACHER, C. D. Normal skin. In: STERNBERG, Stephen (Ed.). **Histology for Pathologist**. 2 ed. Philadelphia: Lippincott-Raven, 1997, p. 25-45.

VERCELLI, A. Update on clinical management of pyoderma. In: INTERNATIONAL BAYTRIL SYMPOSIUM, n. 04, 2009, Itália. **Anais...** Florença: Itália, 2009.

VITALE, C. Methicillin-Resistant Canine Pyoderma. In: BONAGURA, J.; TWEDT, D. (Eds.). **Kirk's current veterinary therapy XIV**. 14 ed. Philadelphia: Saunders Elsevier, p. 449-450, 2009.

WEBB, A. J.; CALHOUN, M. L. The microscopic anatomy of the skin of mongrel dogs. **American Journal Veterinary Research**, Estados Unidos, v. 15, p. 274-280, abr. 1954.

YAGER, J. A.; WILCOCK, B. P. **Color atlas and text of surgical pathology of the dog and cat: Dermatopathology and skin tumors**. 1. ed. Londres: Mosby Elsevier, 1994. 320p.

YAGER, J. A.; SCOTT, D.W. The skin and appendages. In: JUBB, K.; KENNEDY, P.; PALMER, N. (Ed.). **Pathology of Domestic Animals**. 4 ed. San Diego: Academic Press, 1993, p. 531-738.